

RADIOGRAPHIC ATLAS OF
SKELETAL DEVELOPMENT
OF THE HAND AND WRIST

SECOND EDITION

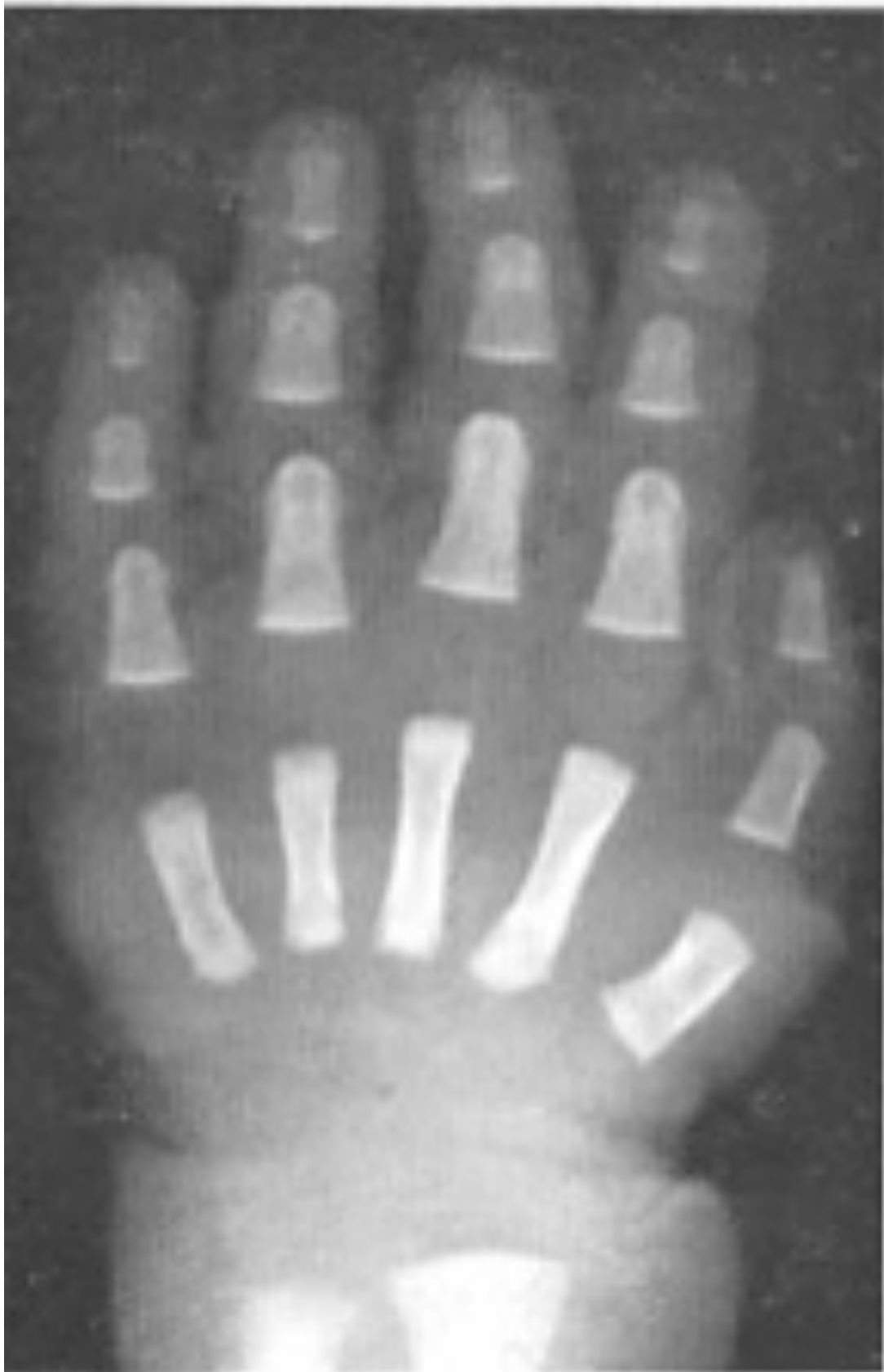WILLIAM WALTER GREULICH

Professor of Anatomy, Stanford University School of Medicine

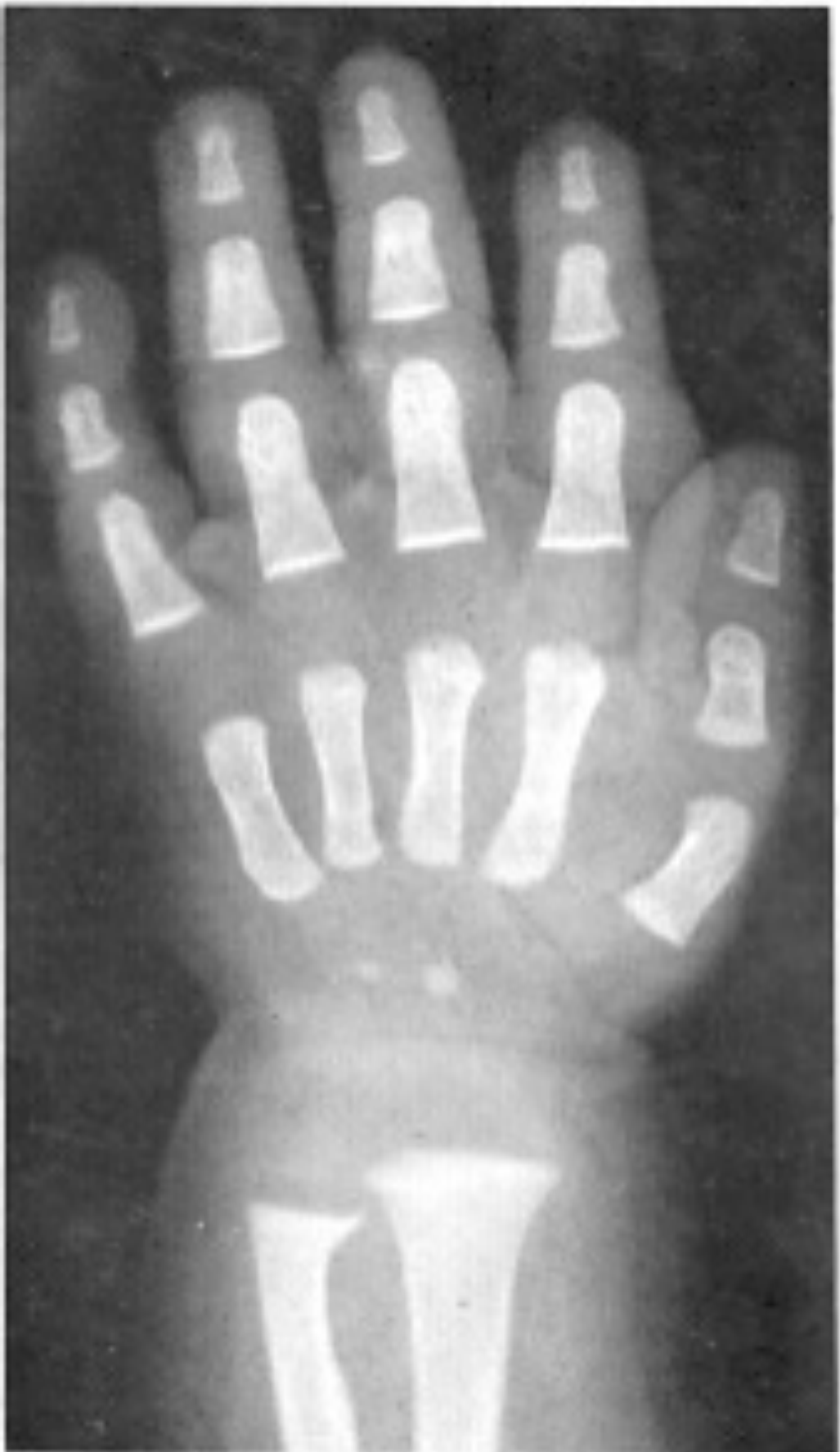S. IDELL PYLE

*Research Associate, Departments of Anatomy, Western Reserve University
and Stanford University Schools of Medicine*

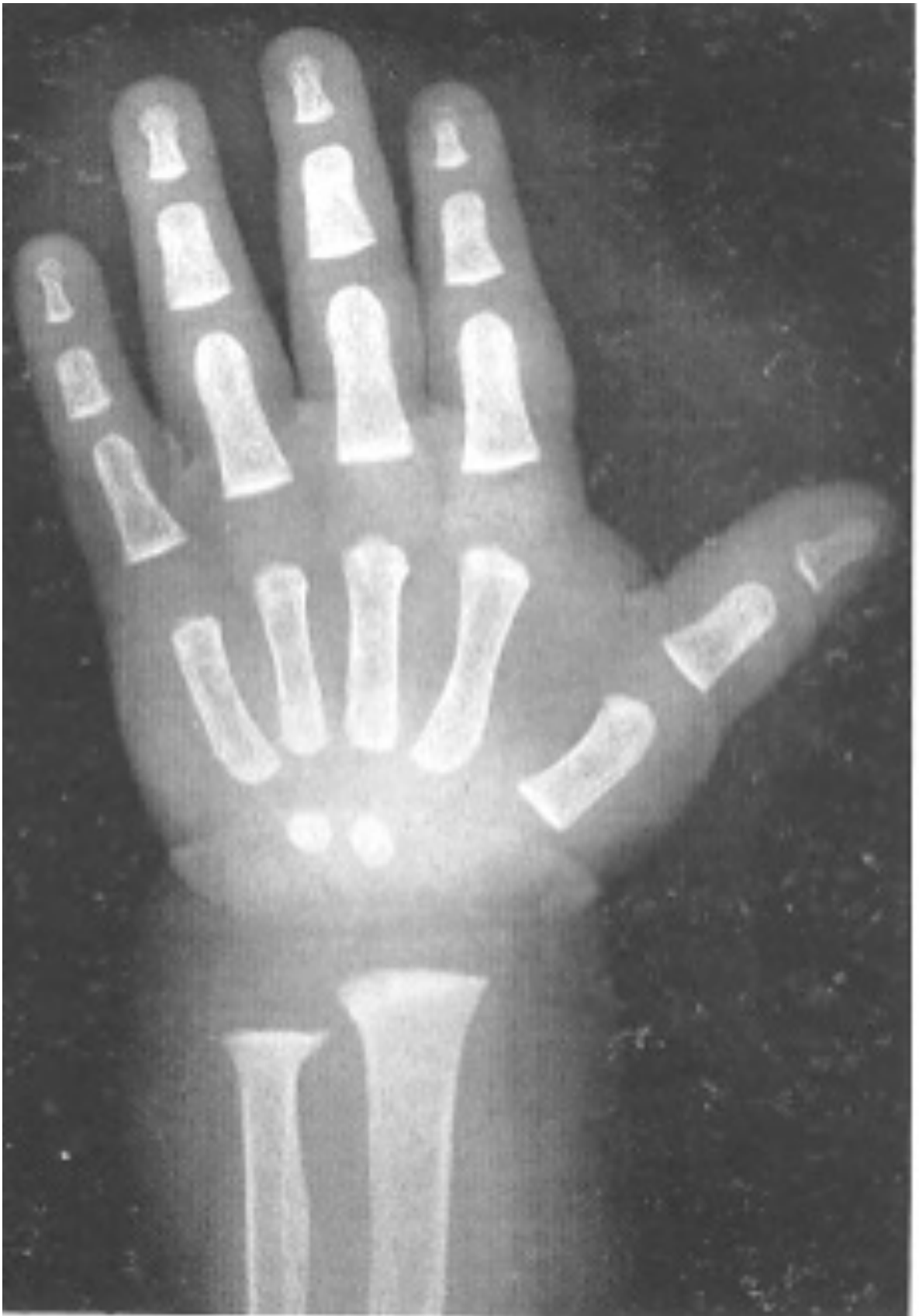
STANFORD UNIVERSITY PRESS, STANFORD, CALIFORNIA
LONDON: OXFORD UNIVERSITY PRESS



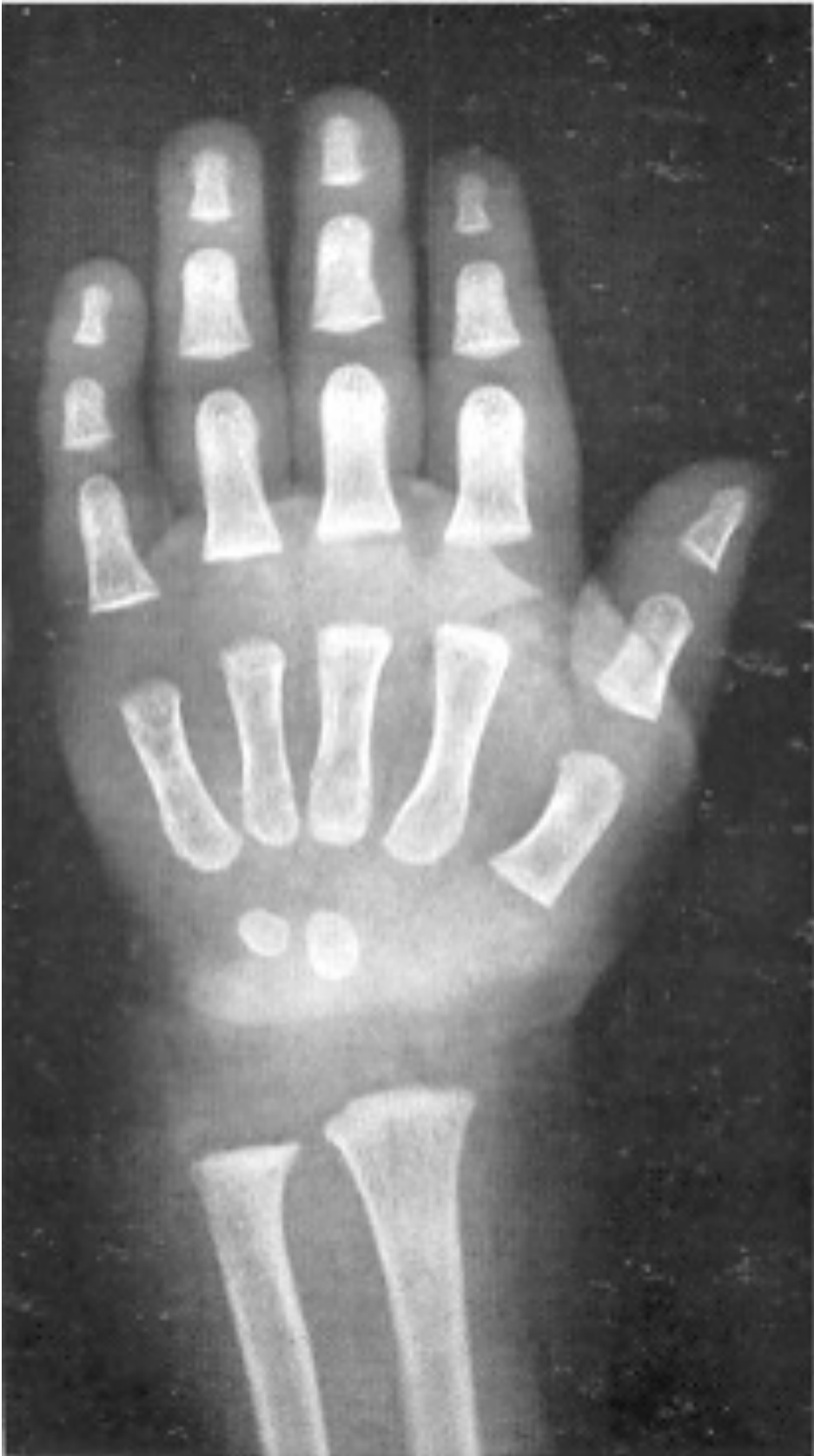Recién nacido varón



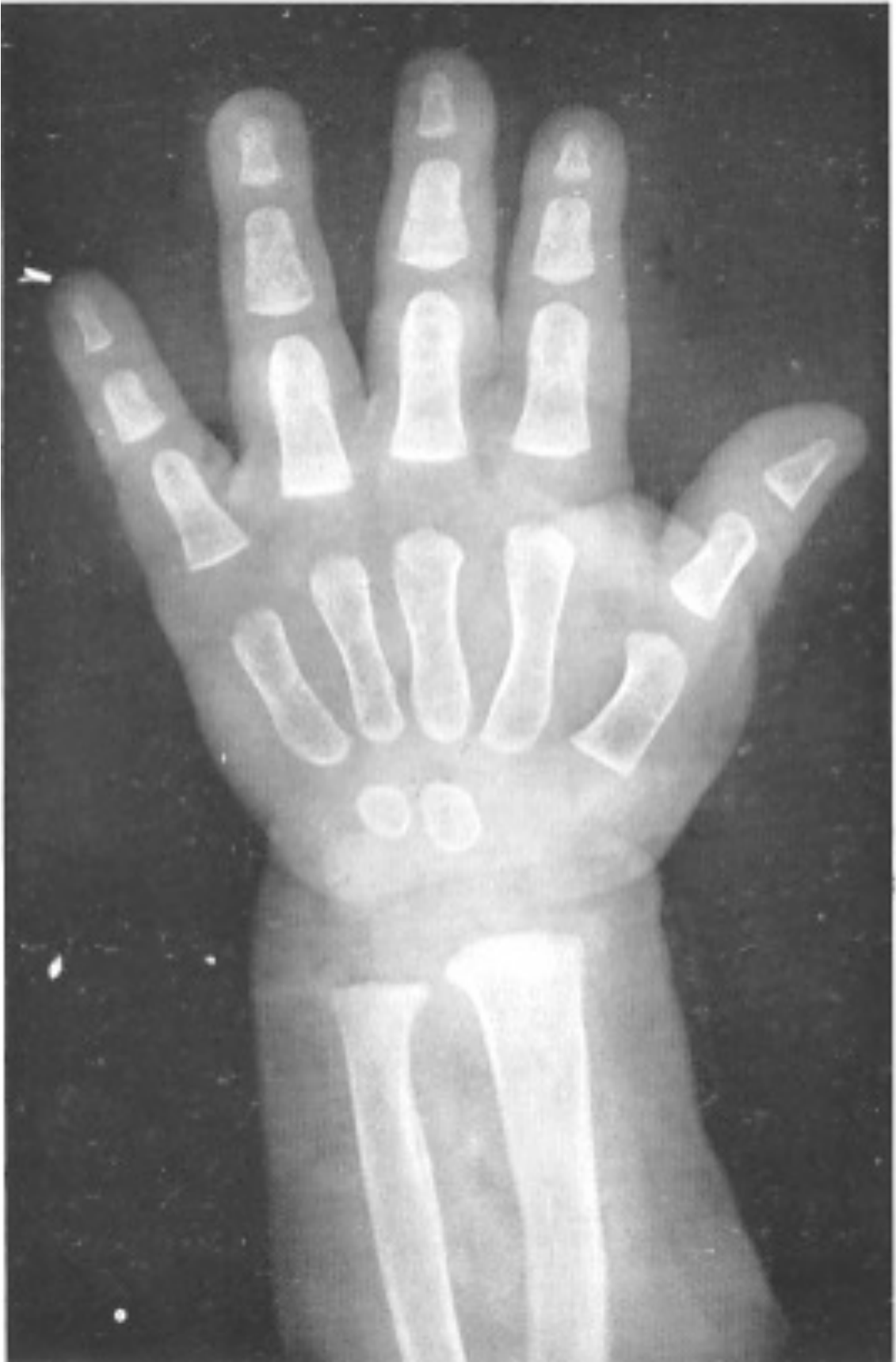3 meses varón



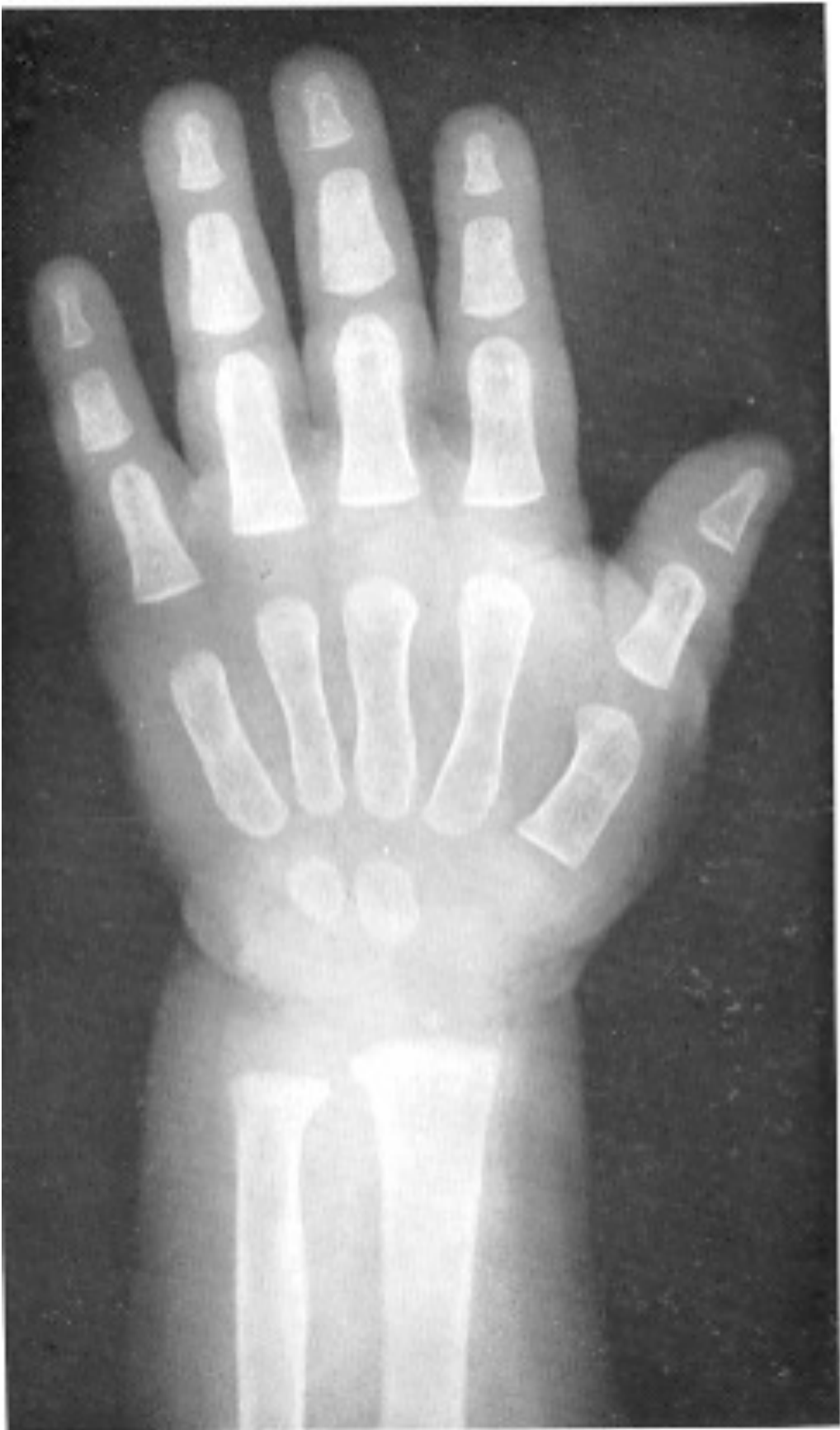6 meses varón



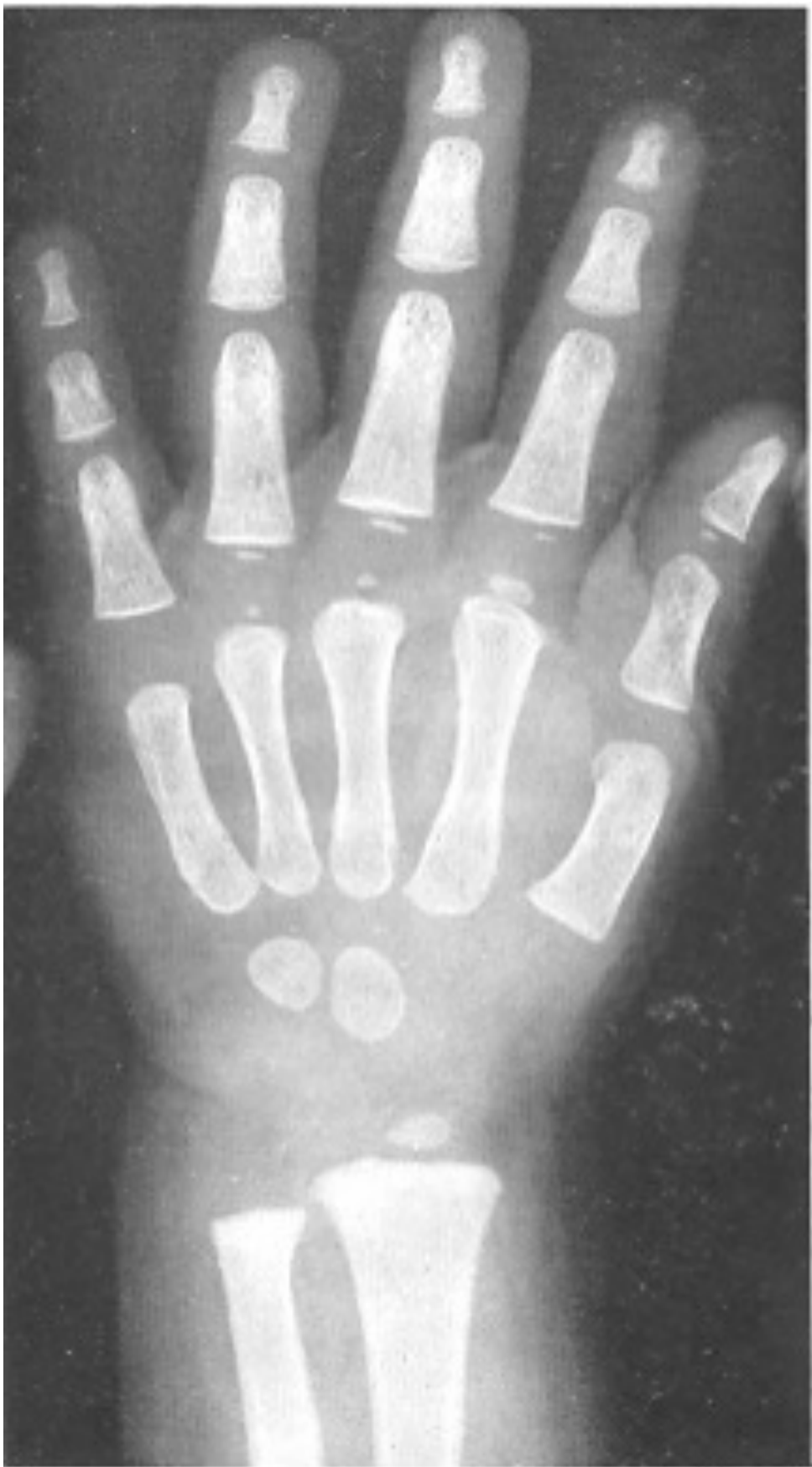9 meses varón



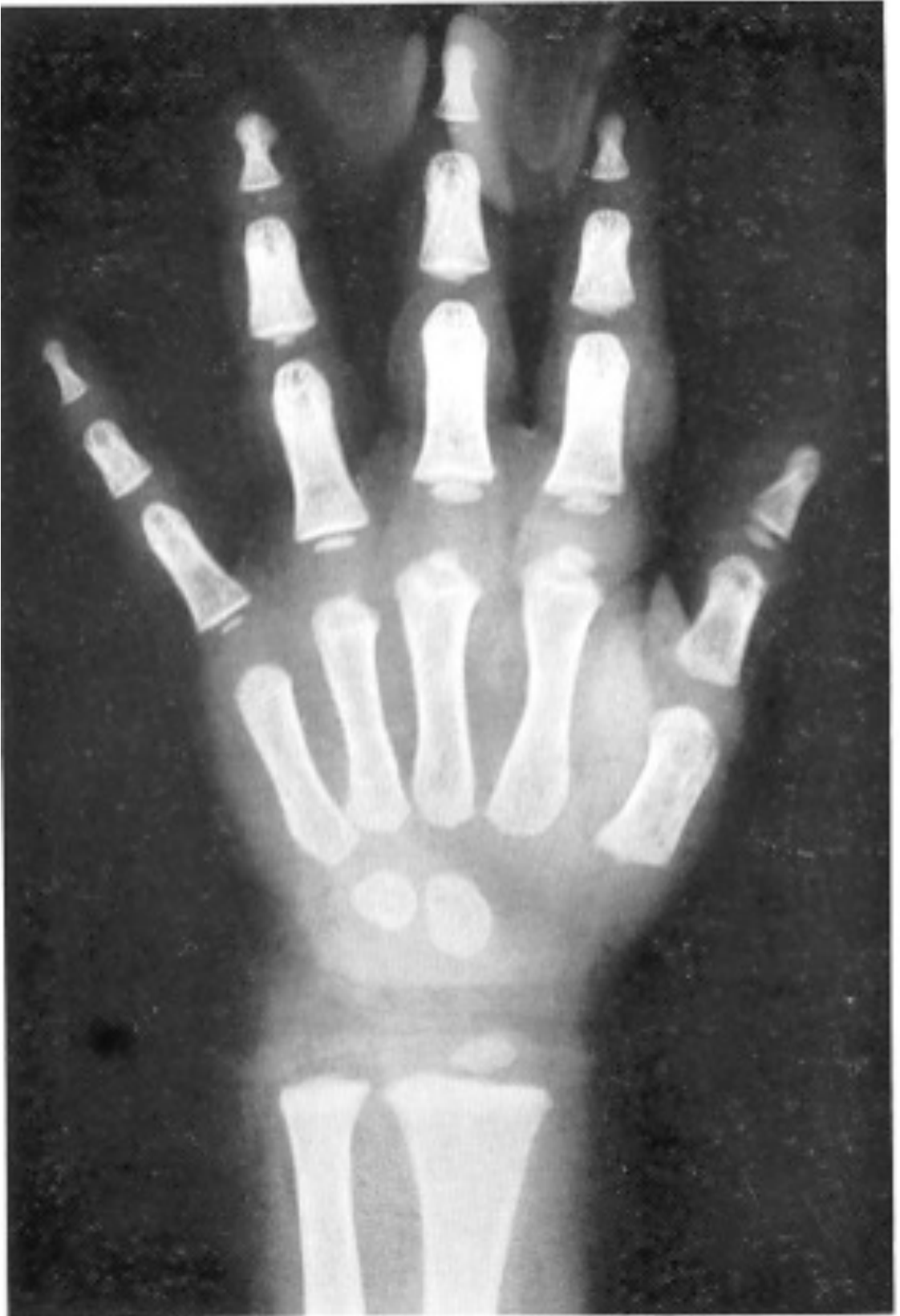1 año varón



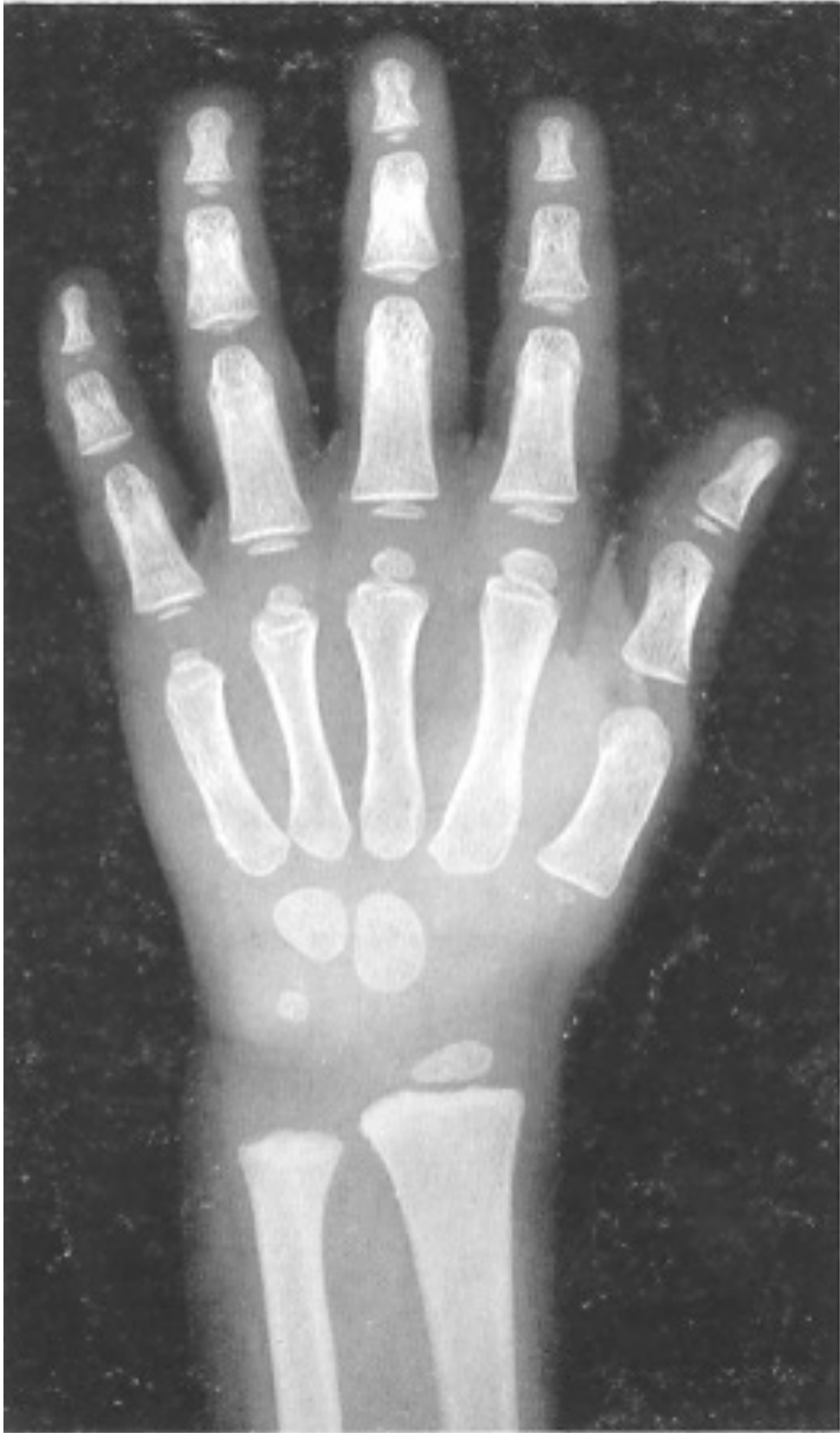1 año y 3 meses varón



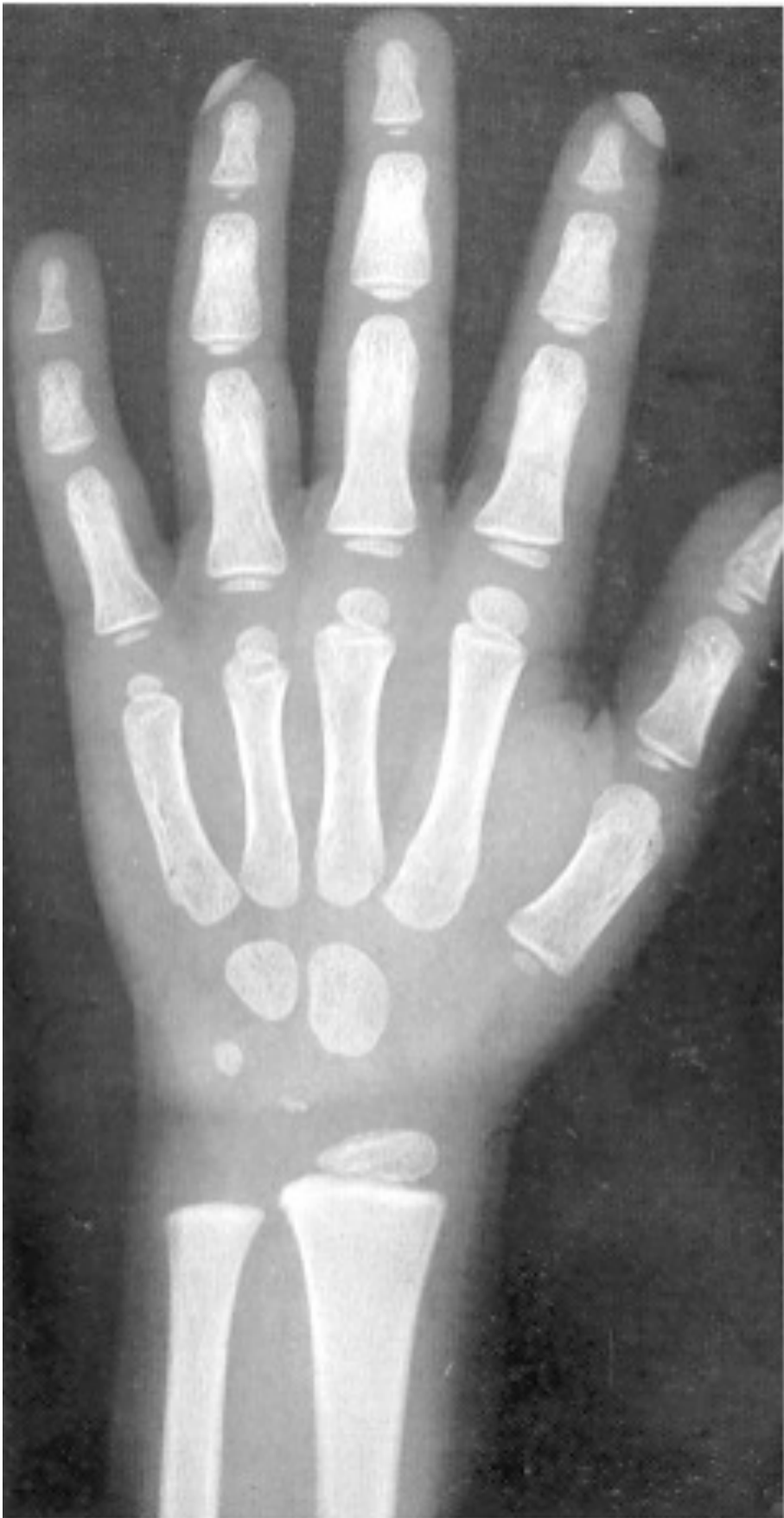1 año y 6 meses varón



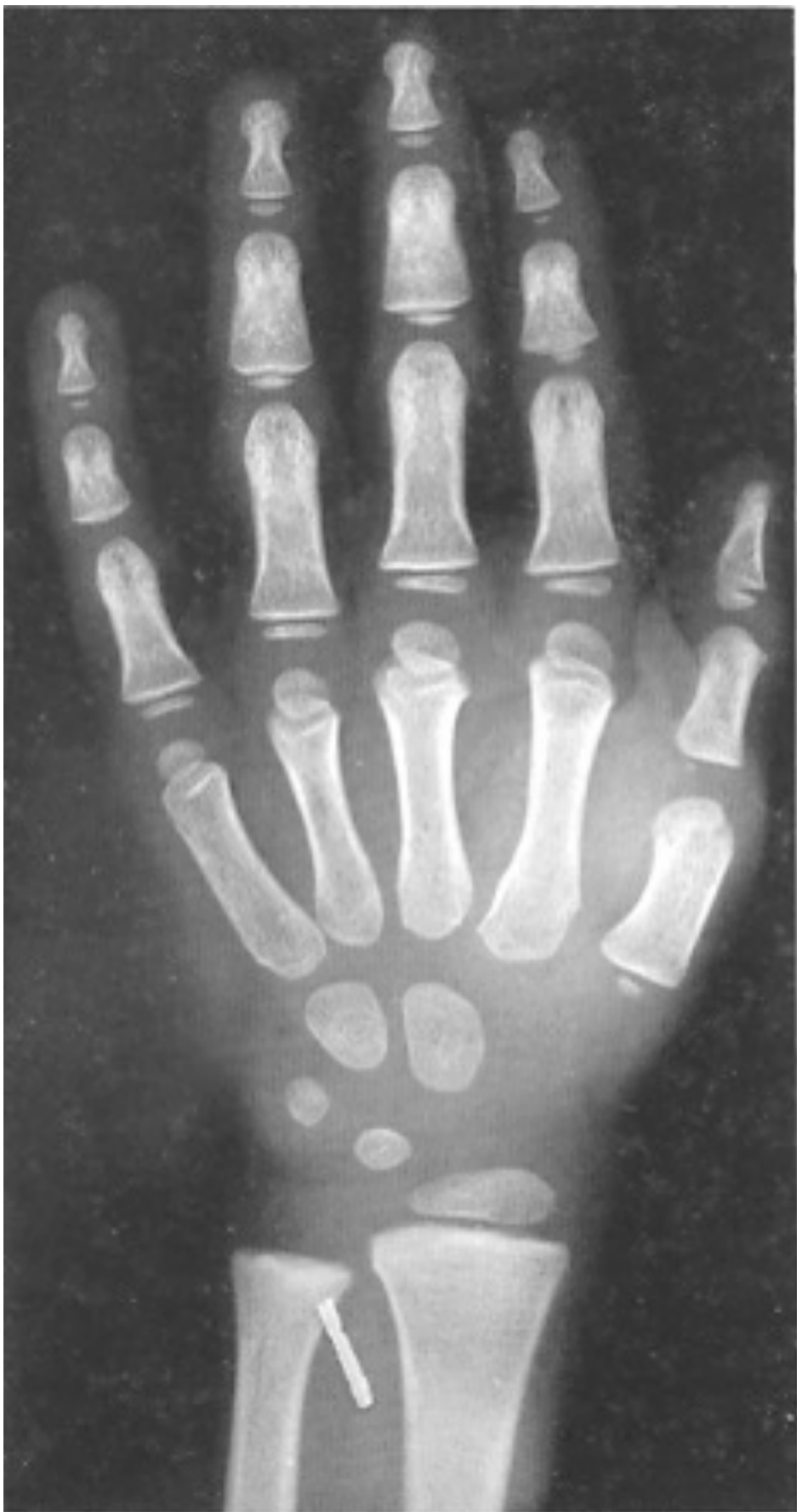2 años varón



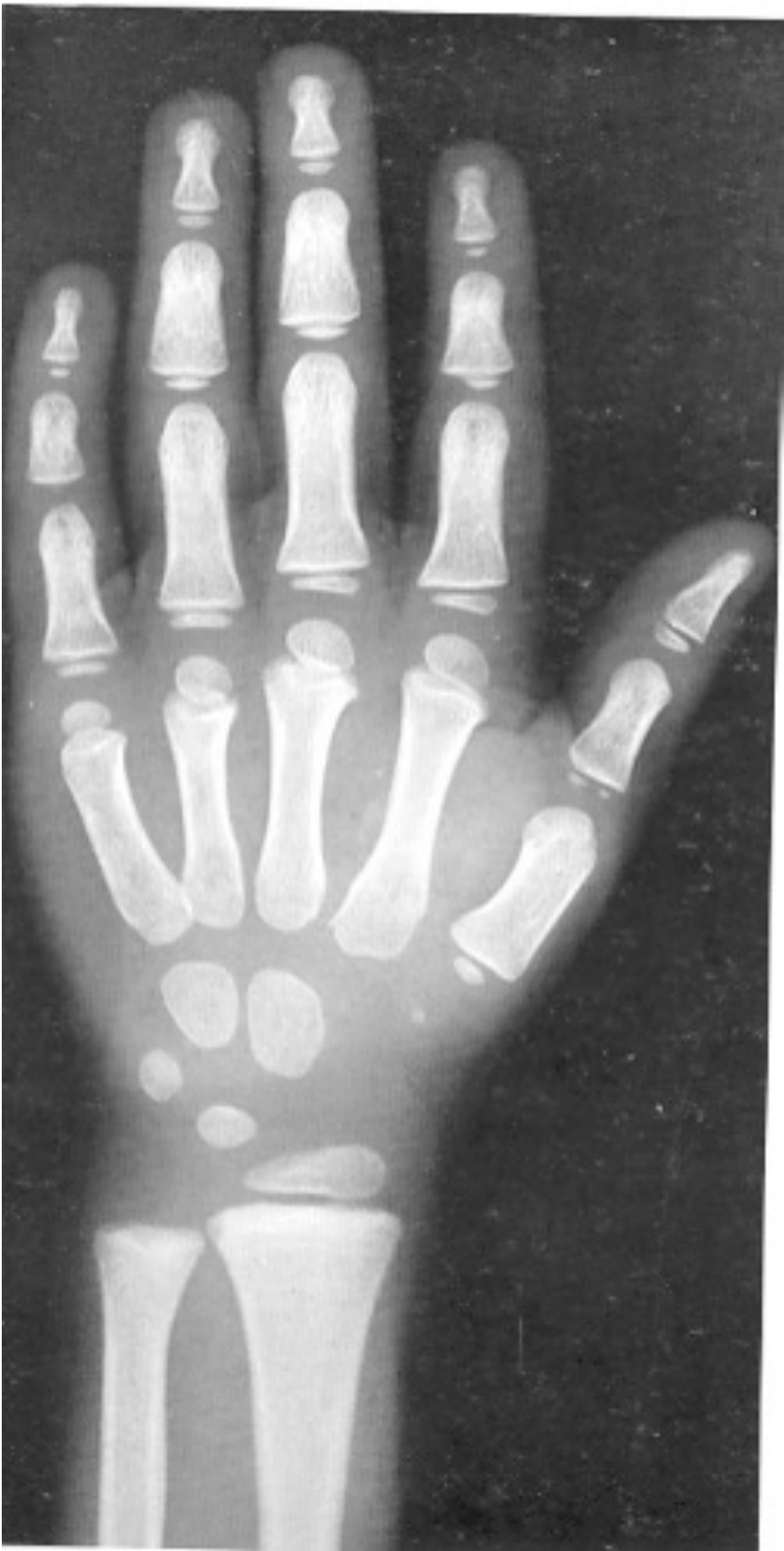2 años y 8 meses varón



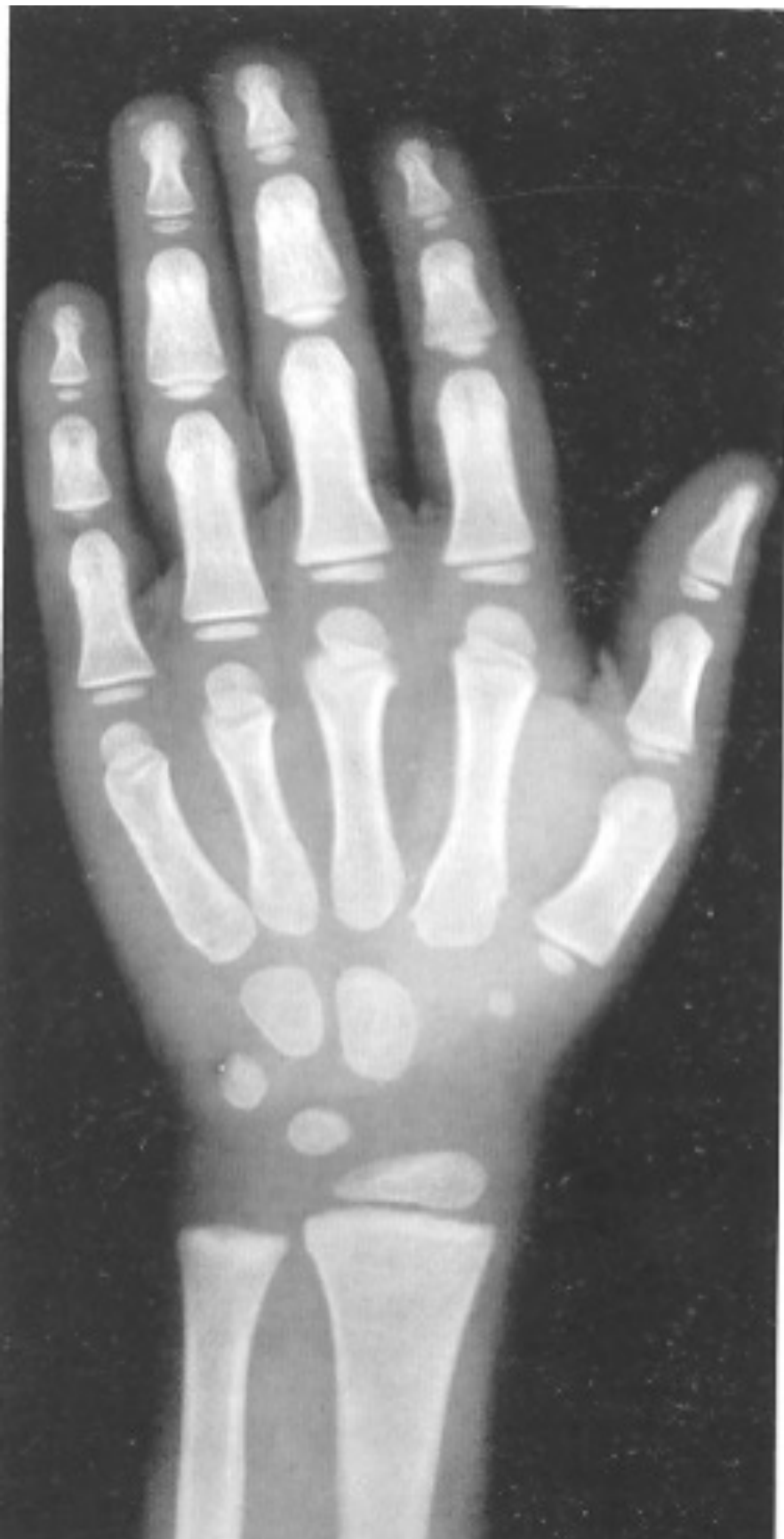3 años varón



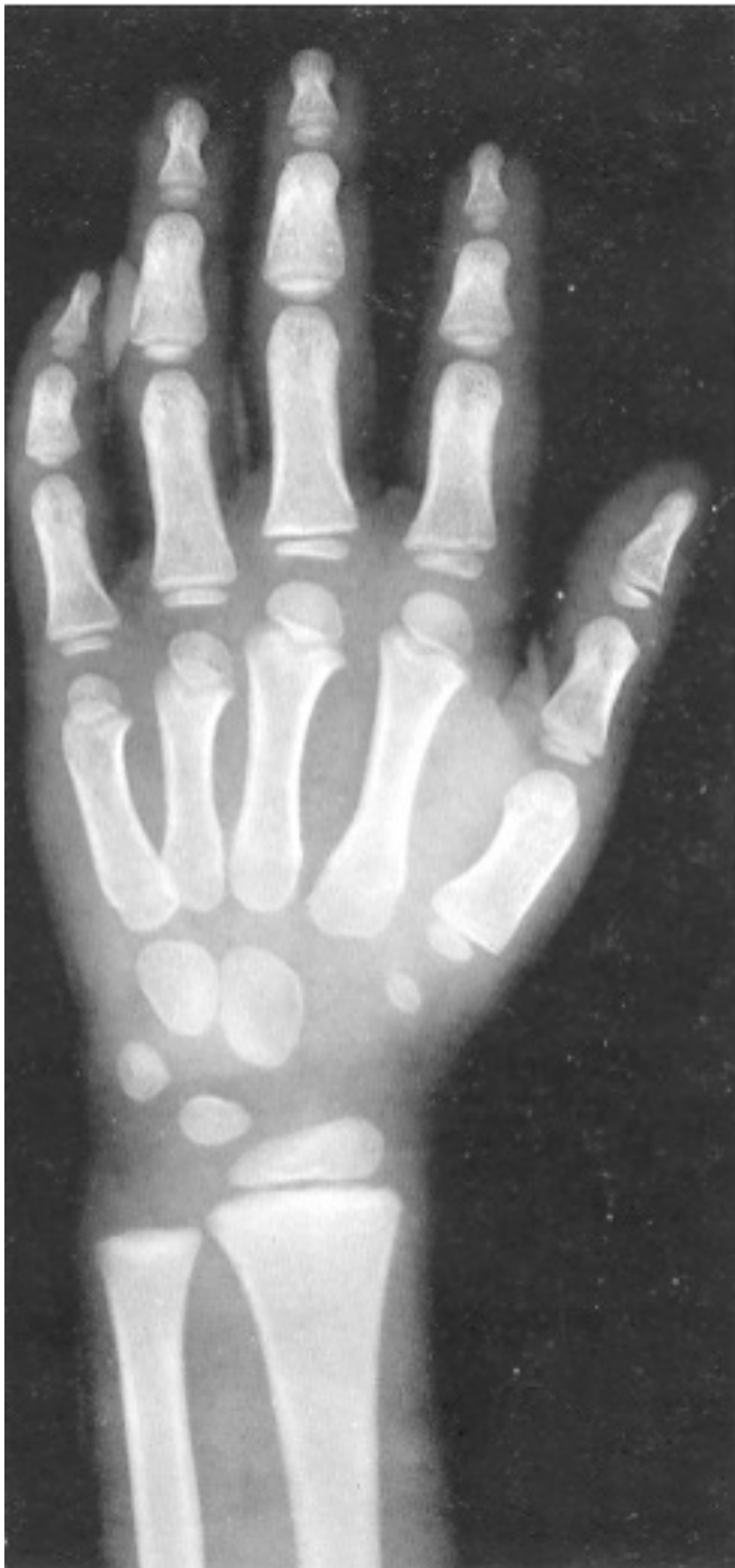3a 6 meses varón



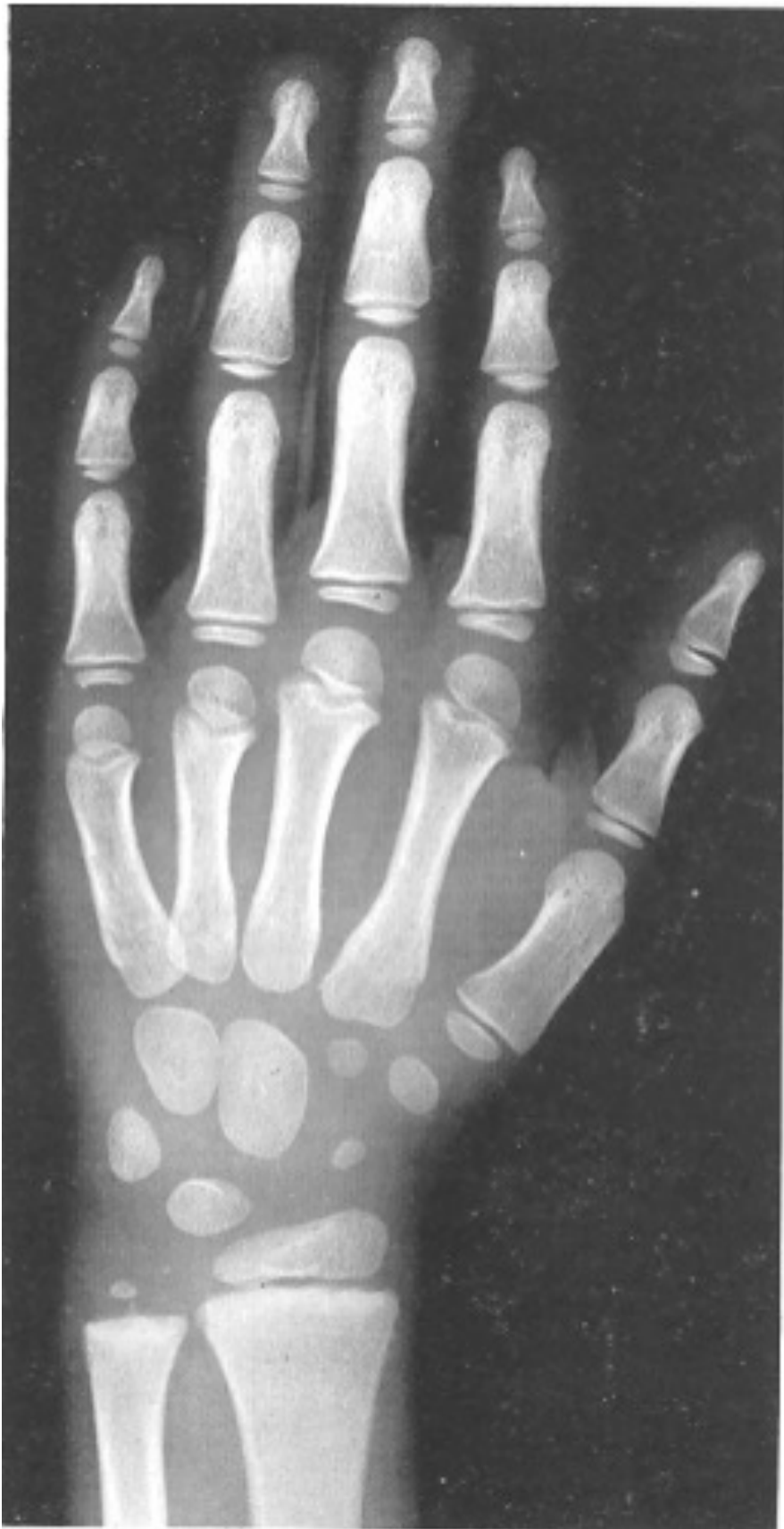4 años varón



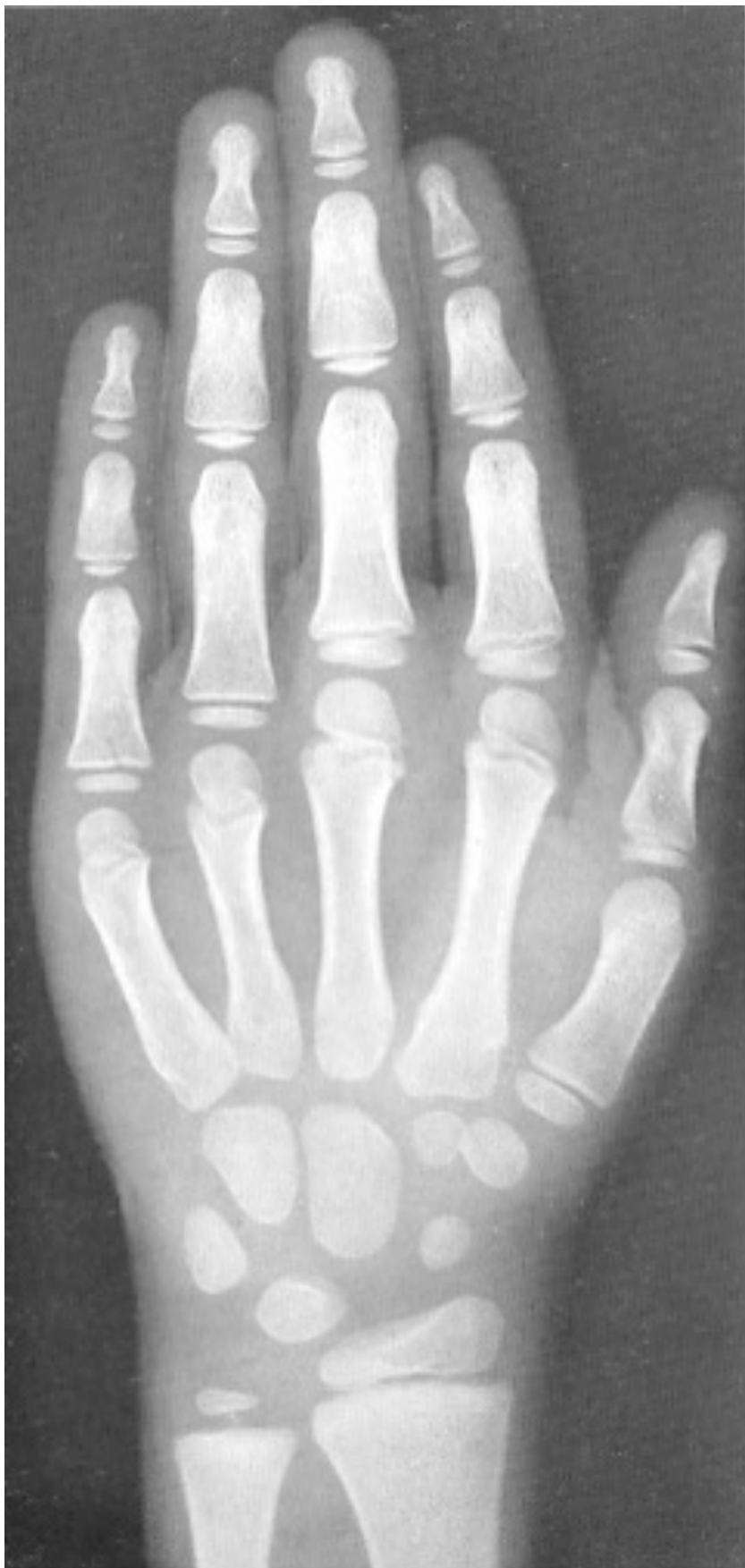4 años y 6 meses varón



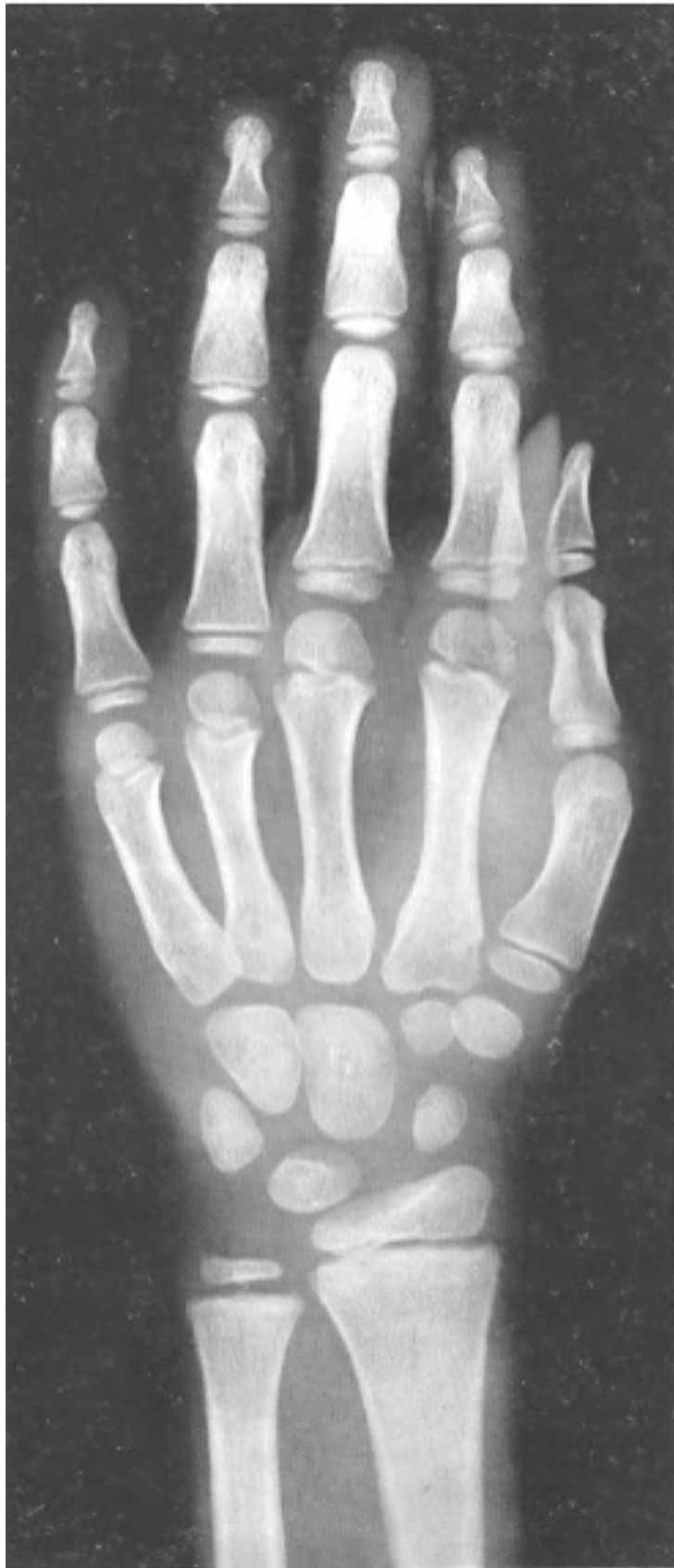5 años varón



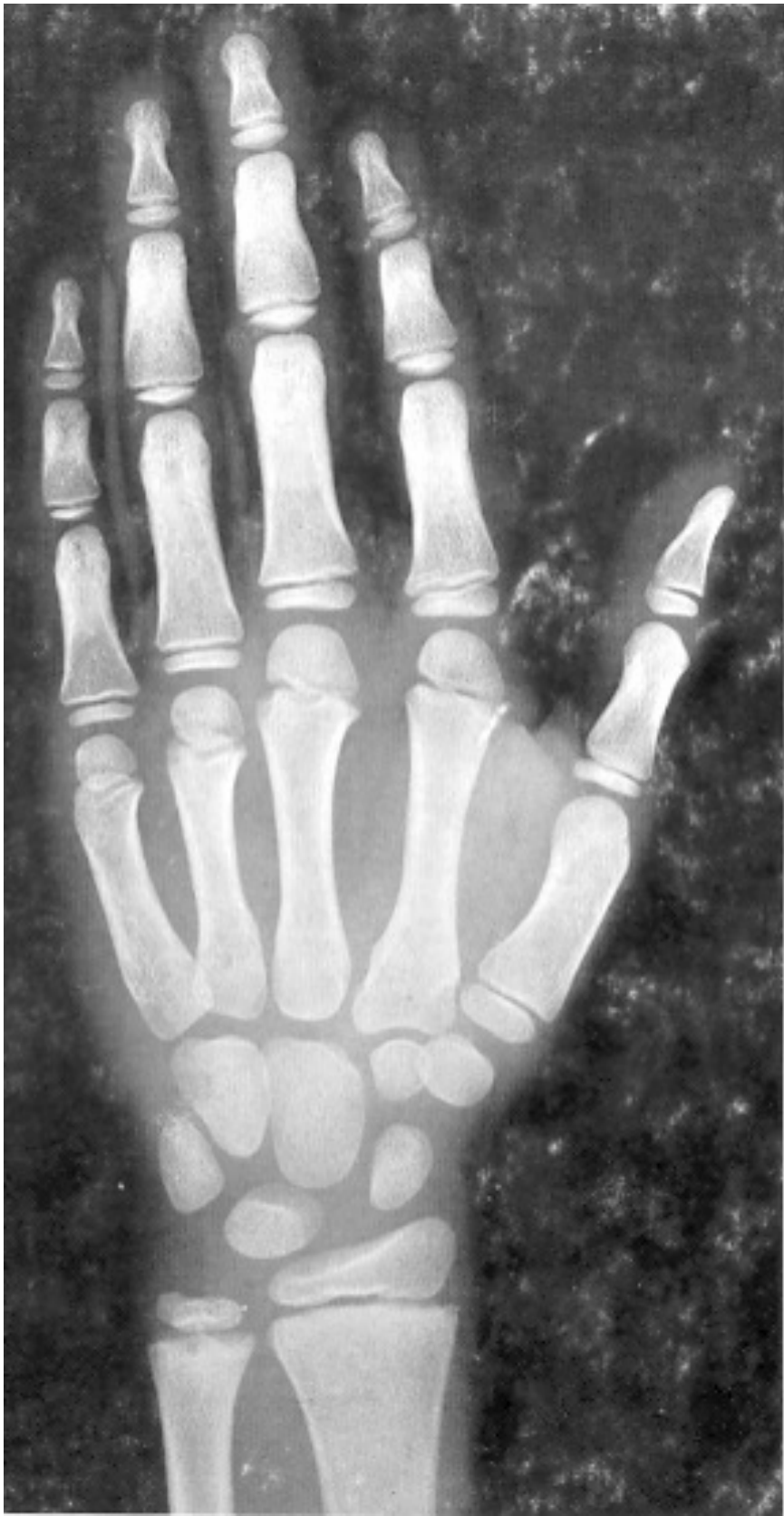6 años varón



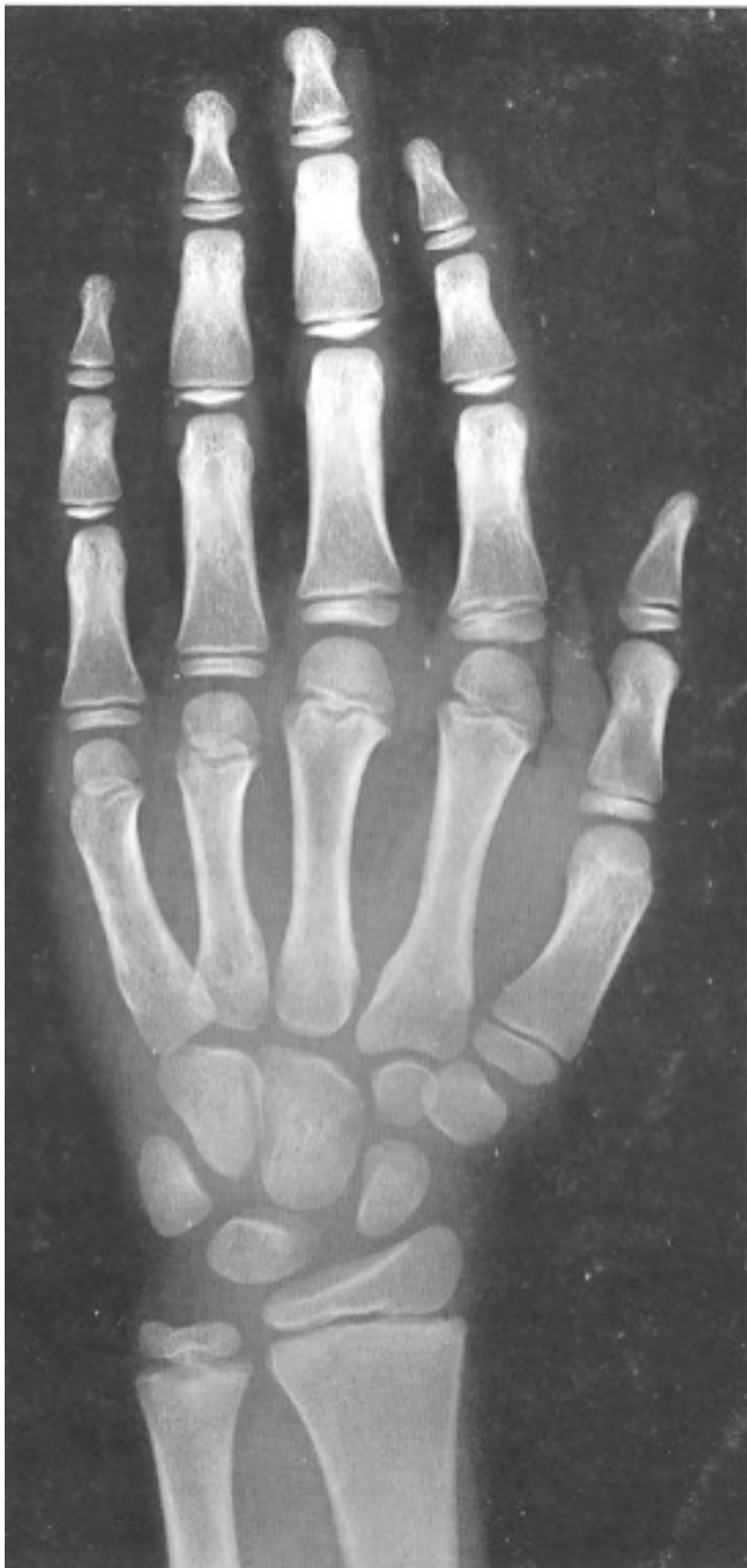7 años varón



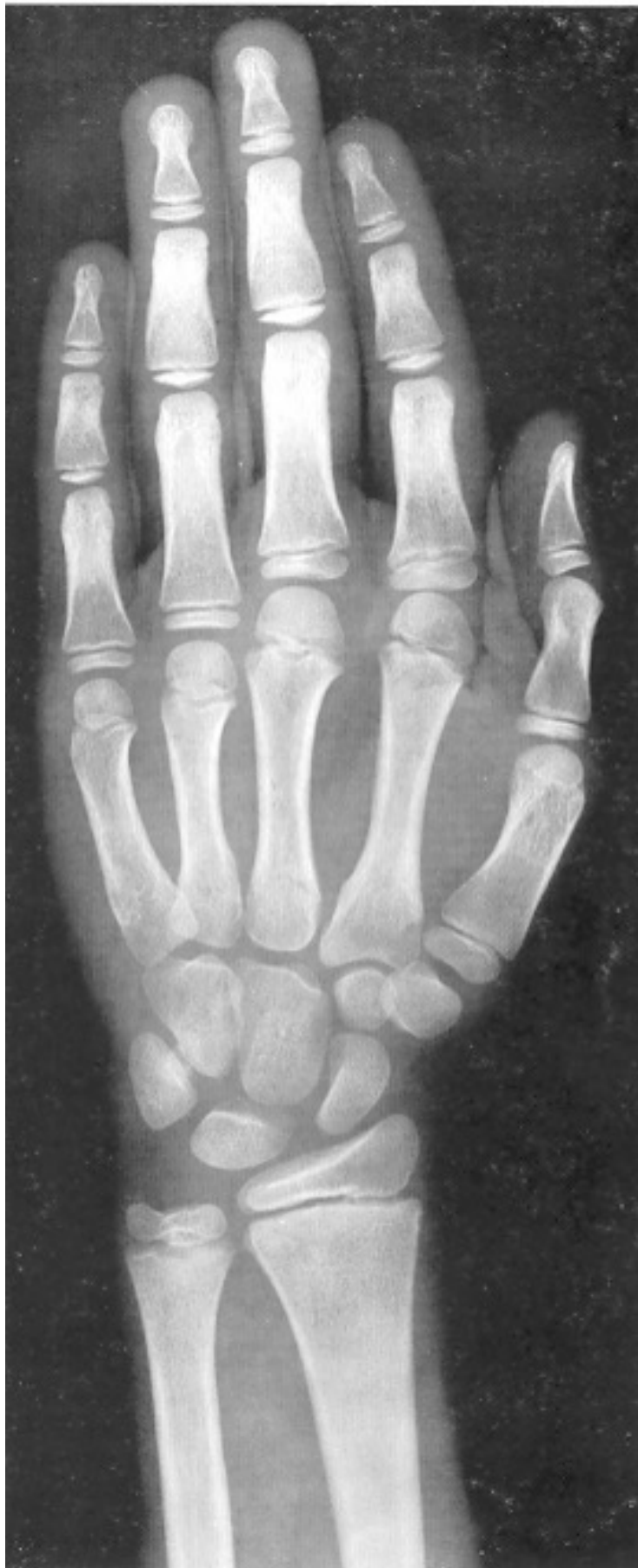8 años varón



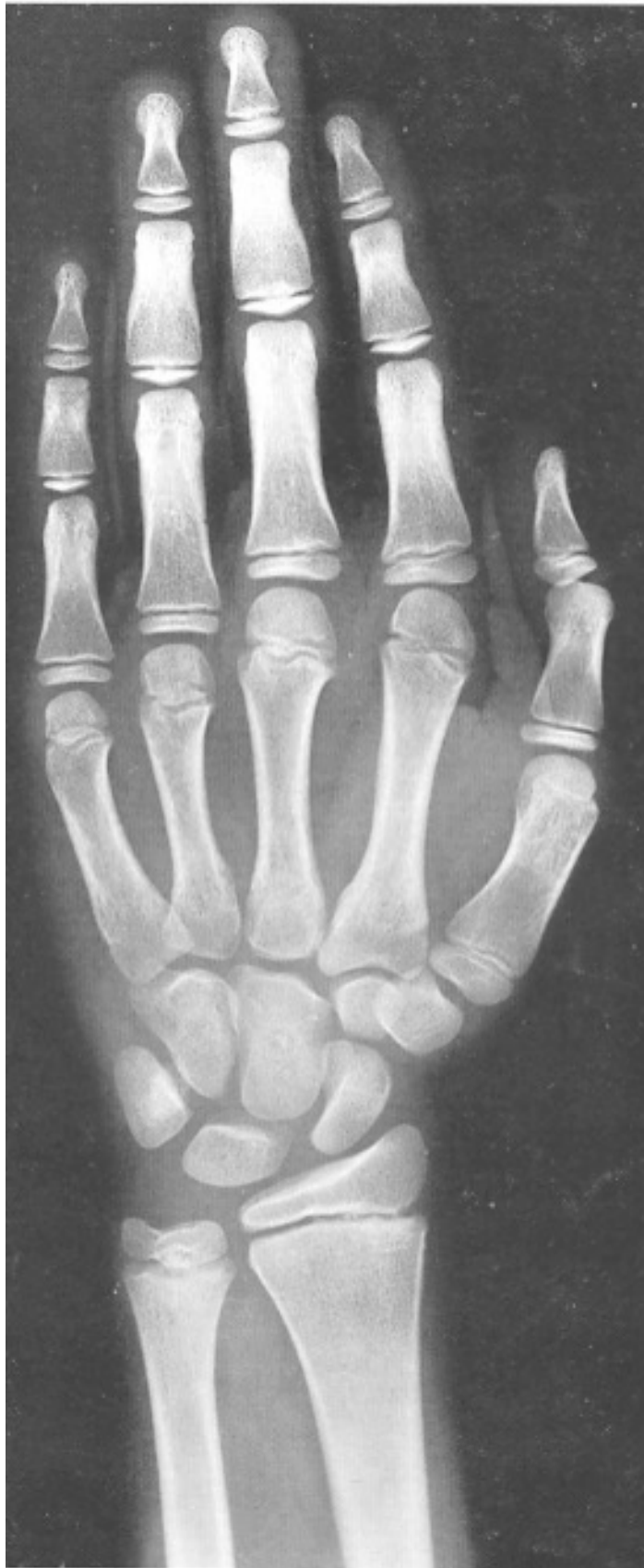9 años varón



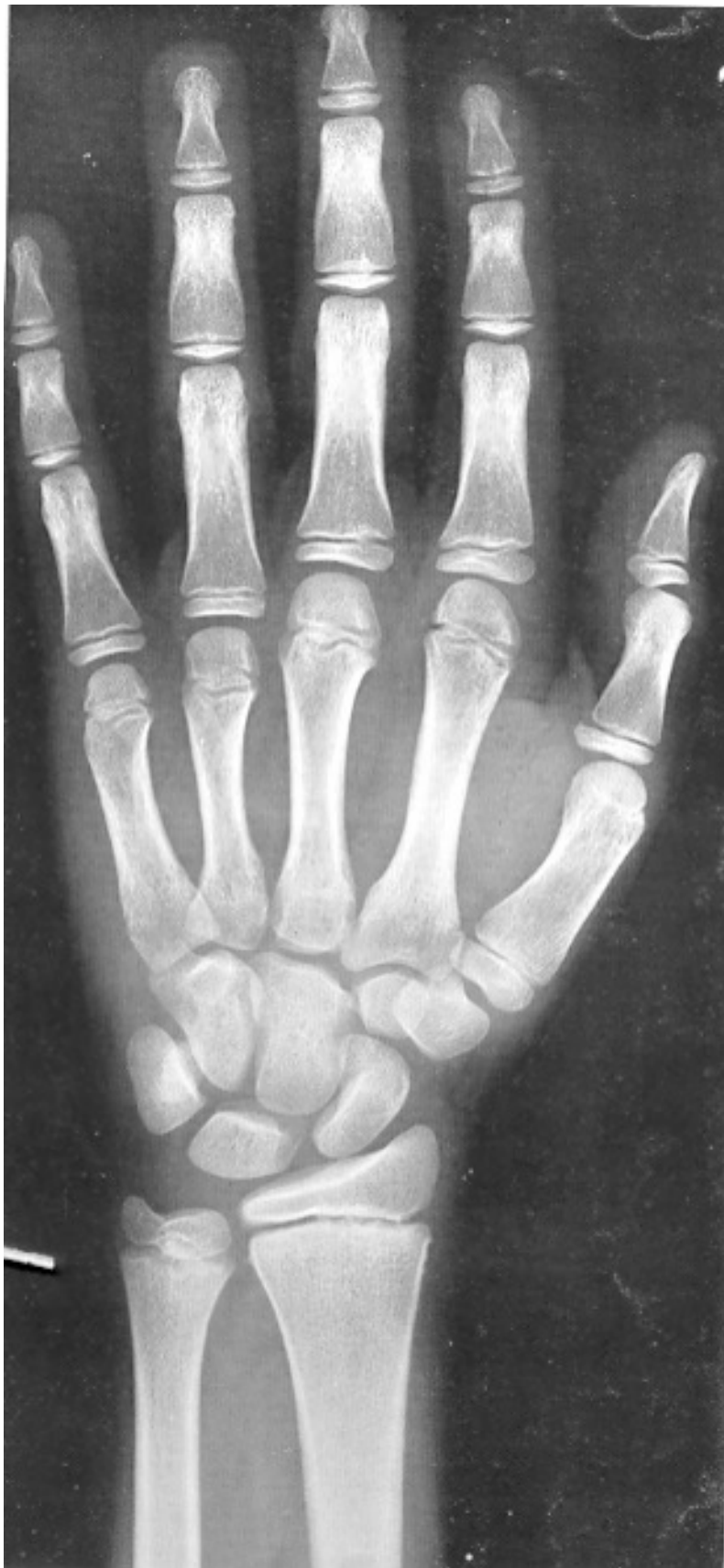10 años varón



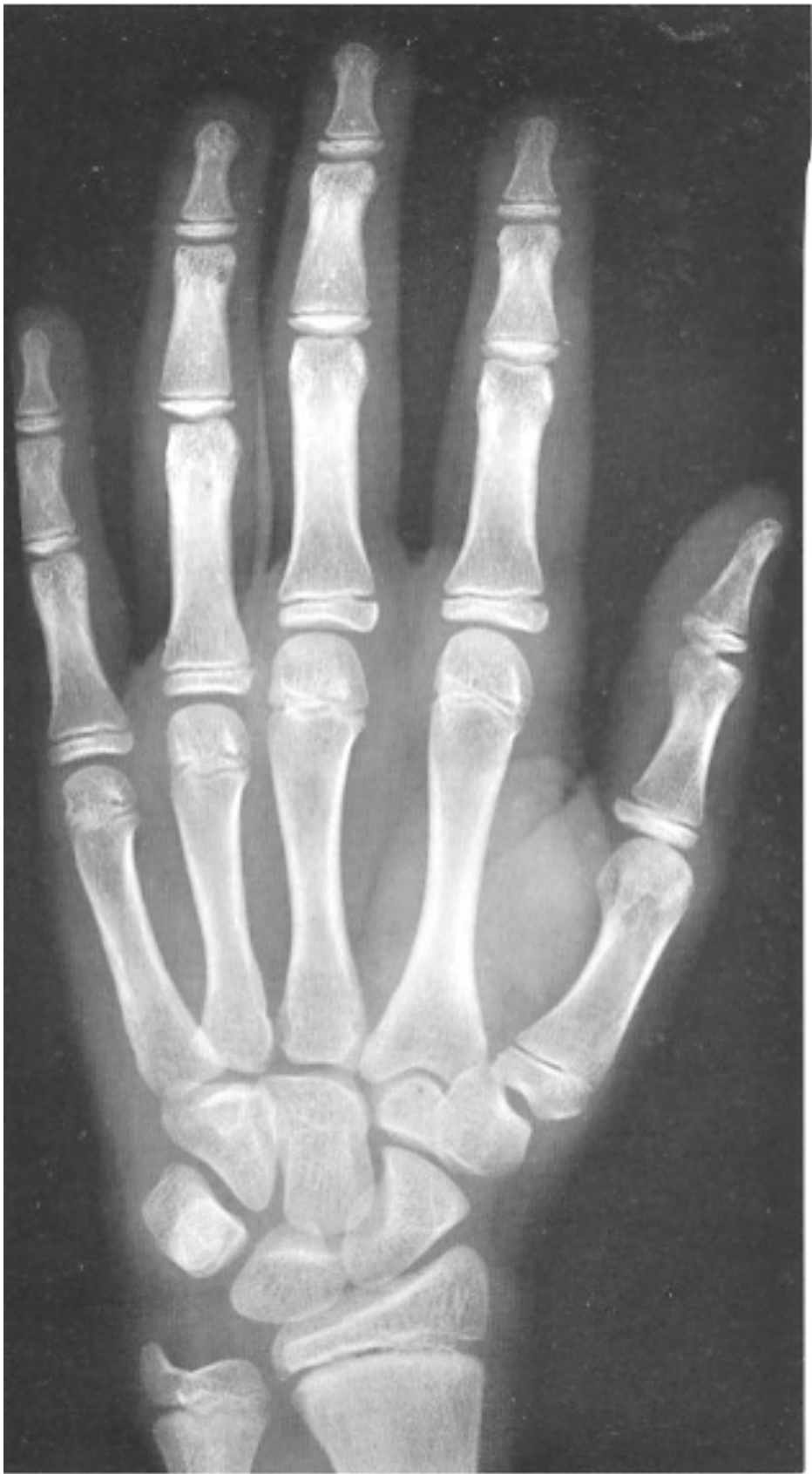11 años varón



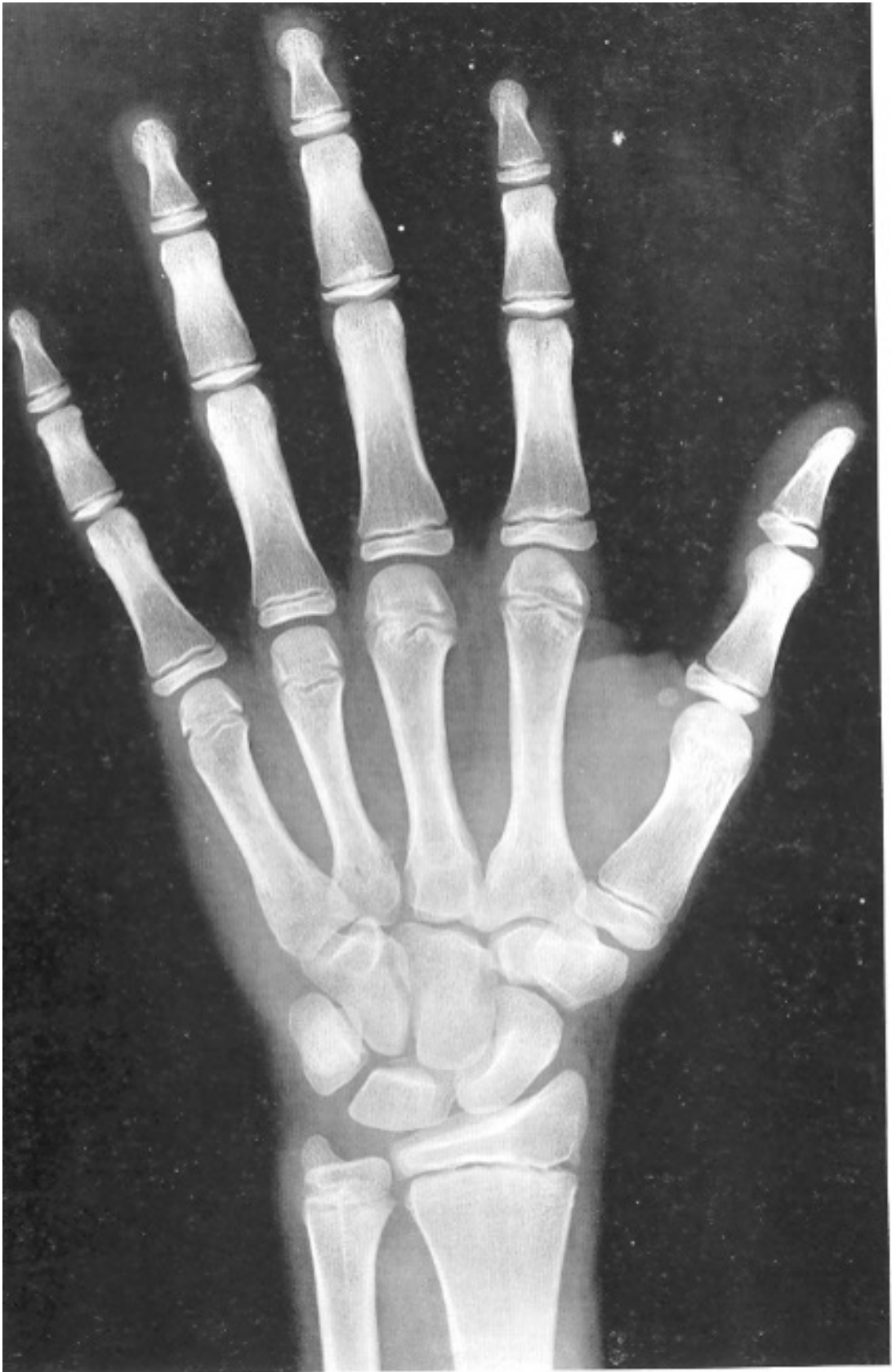11 años y 6 meses varón



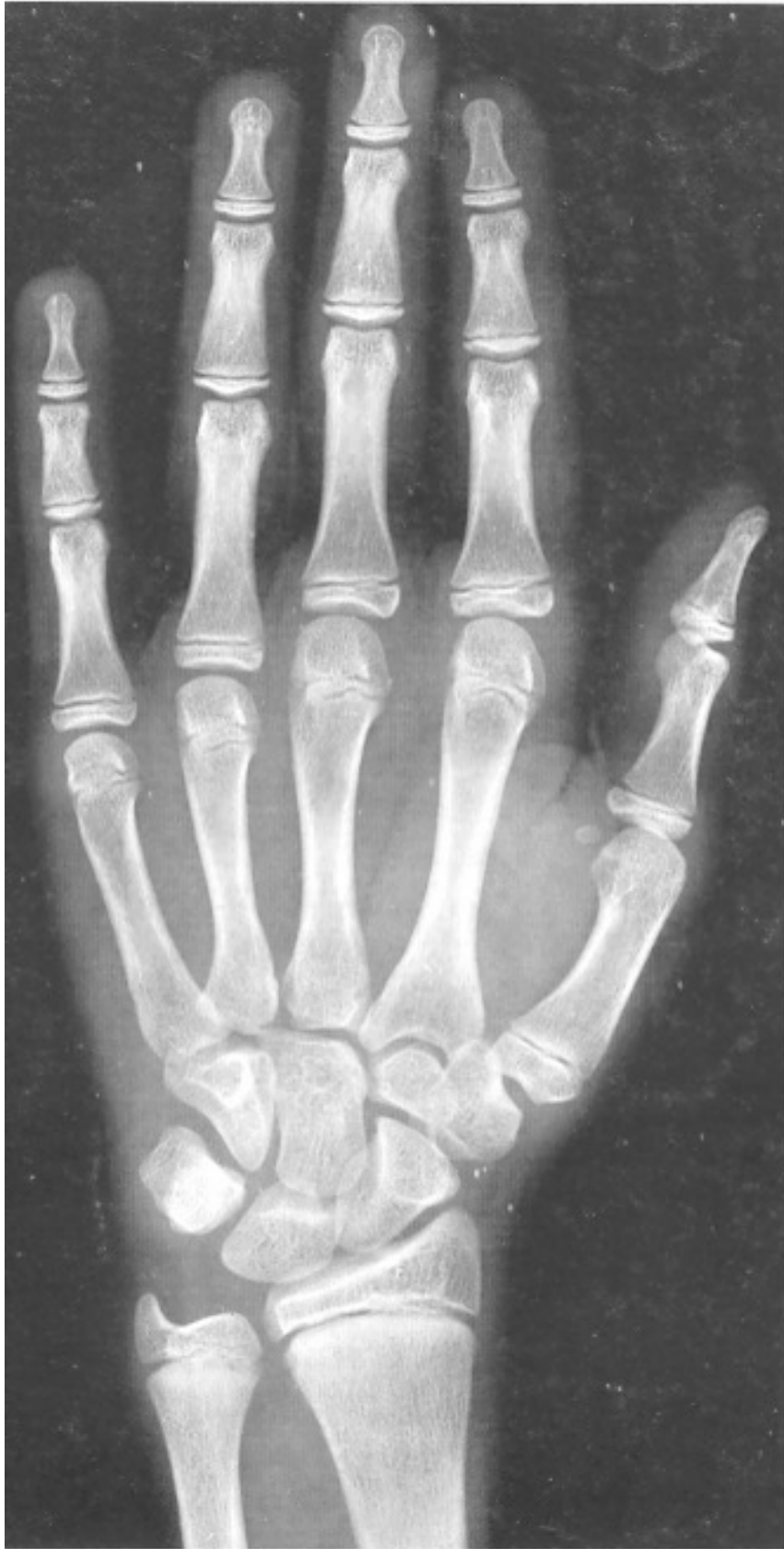12 años y 6 meses varón



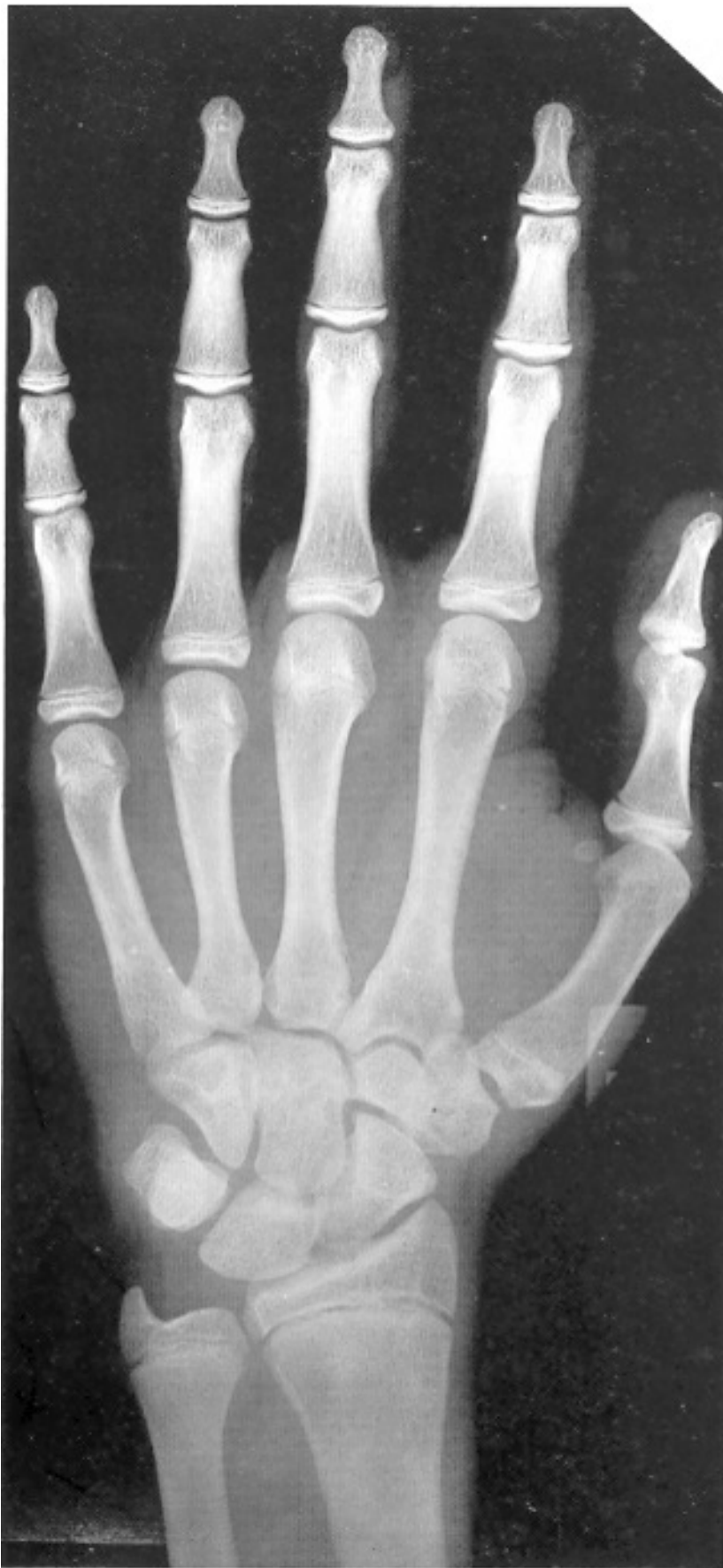13 años varón



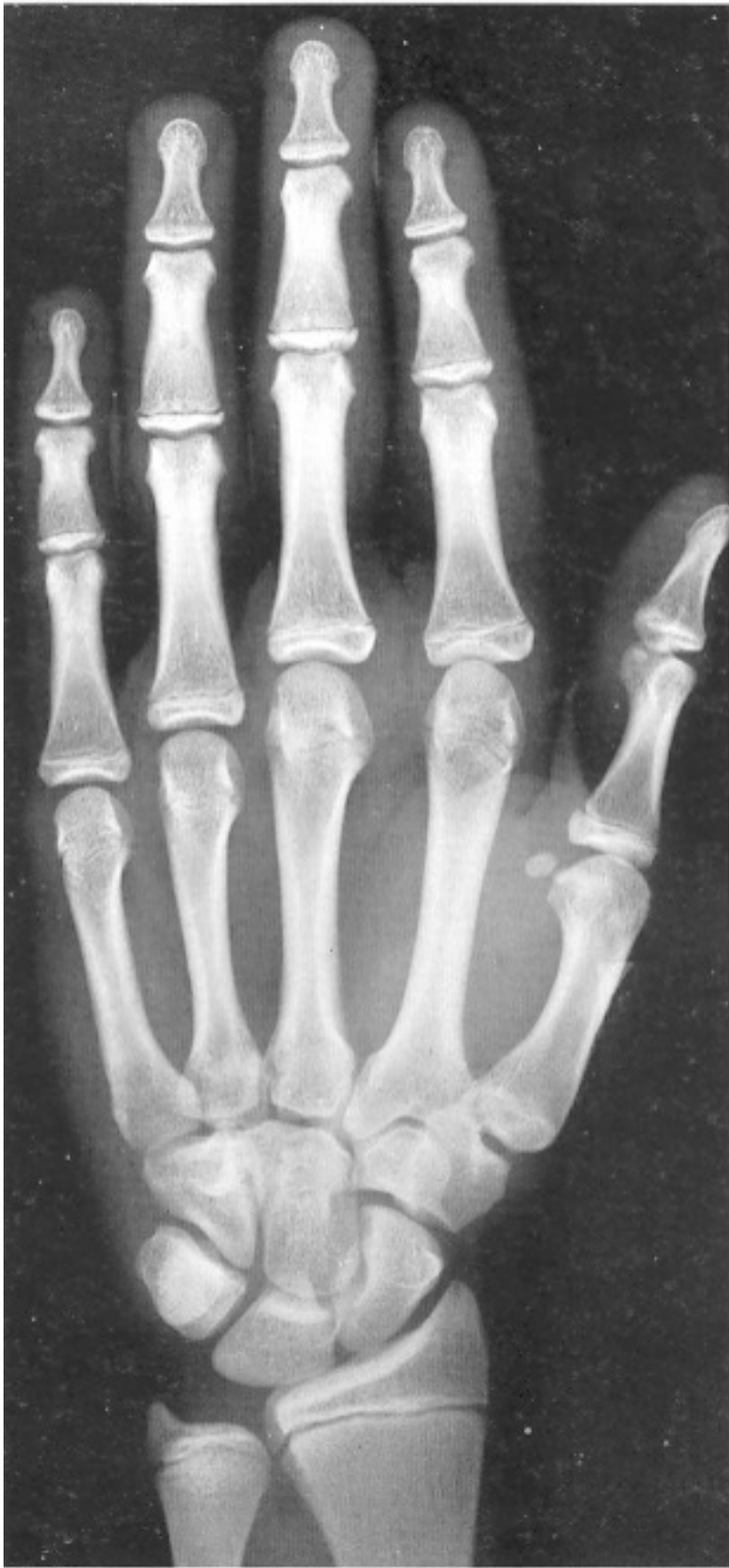13 años y 6 meses varón



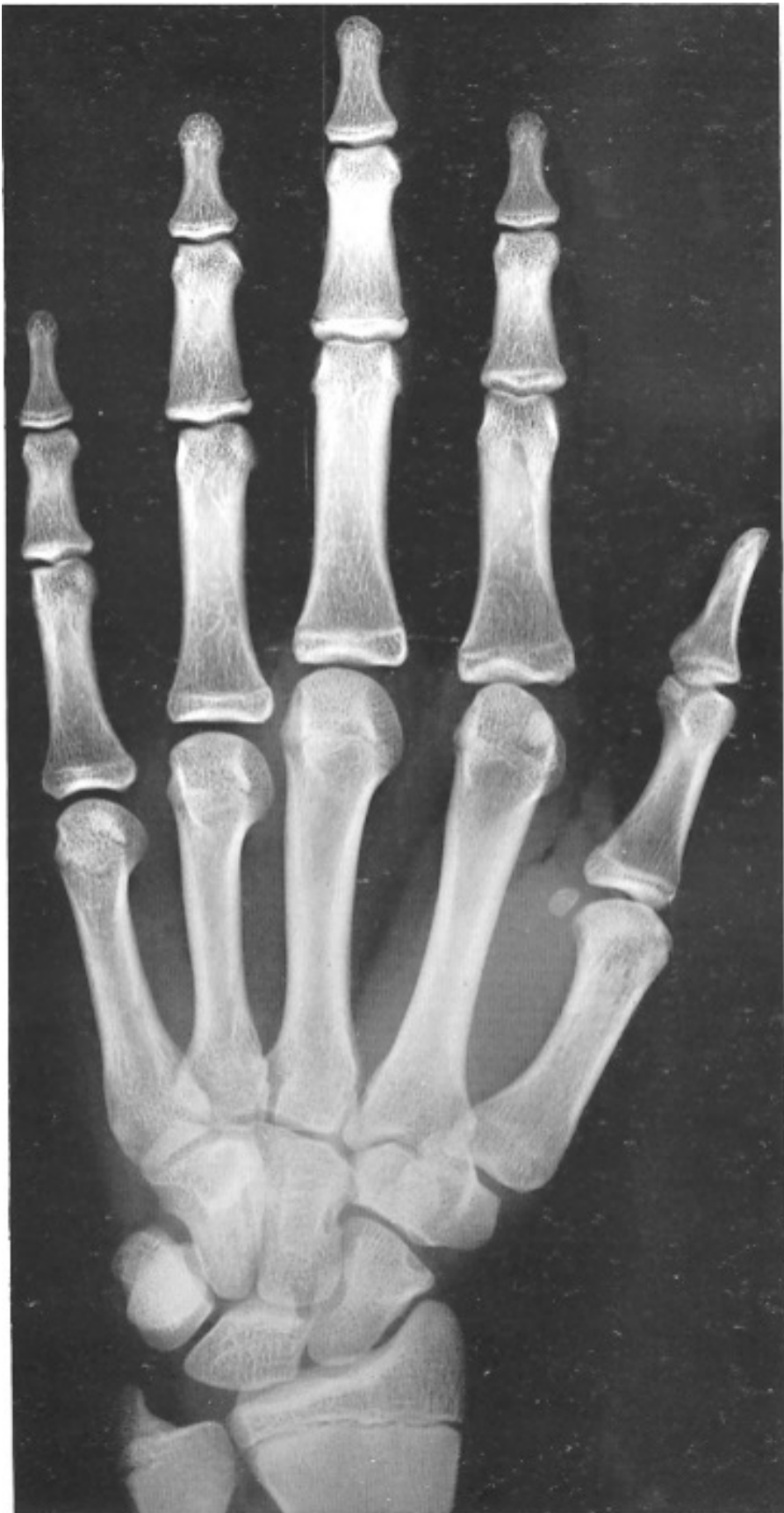14 años varón



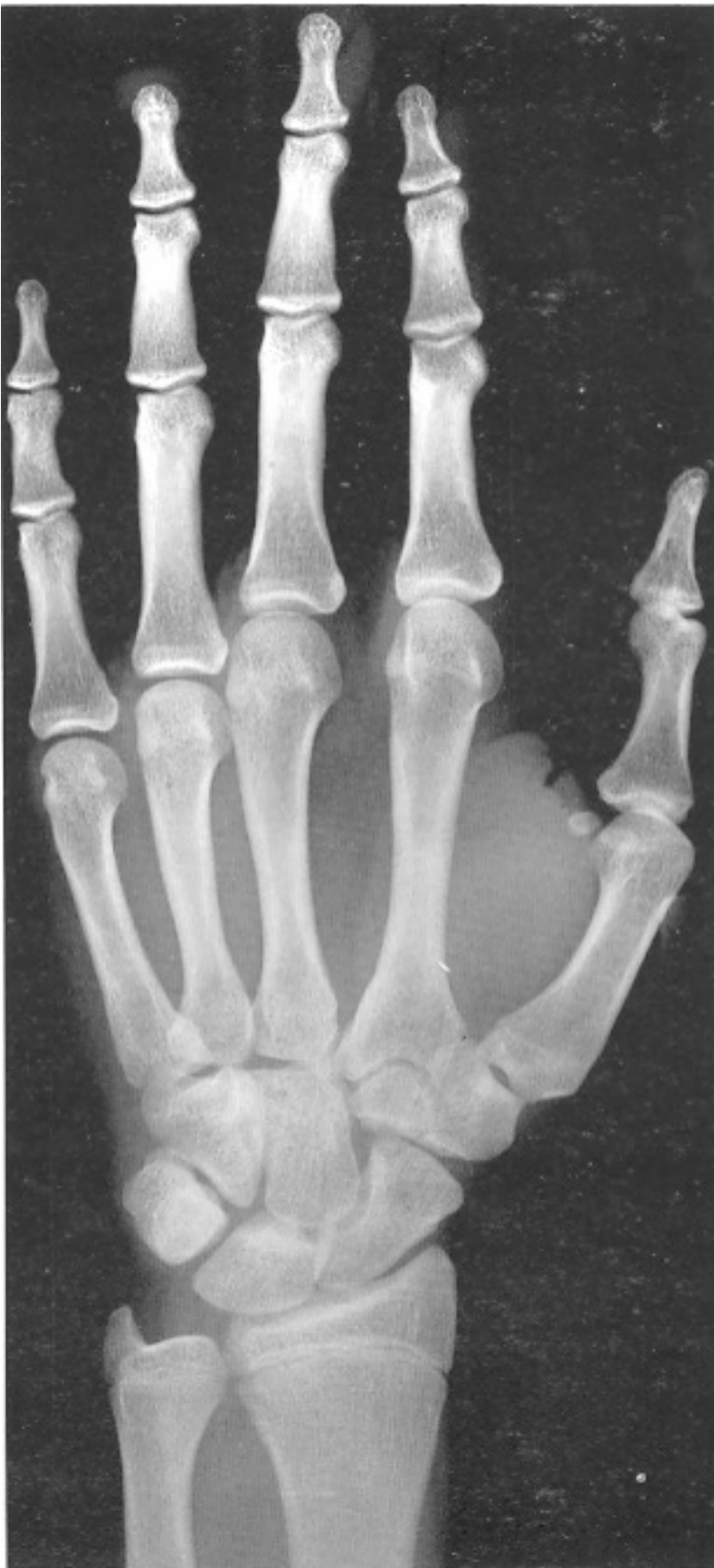15 años varón



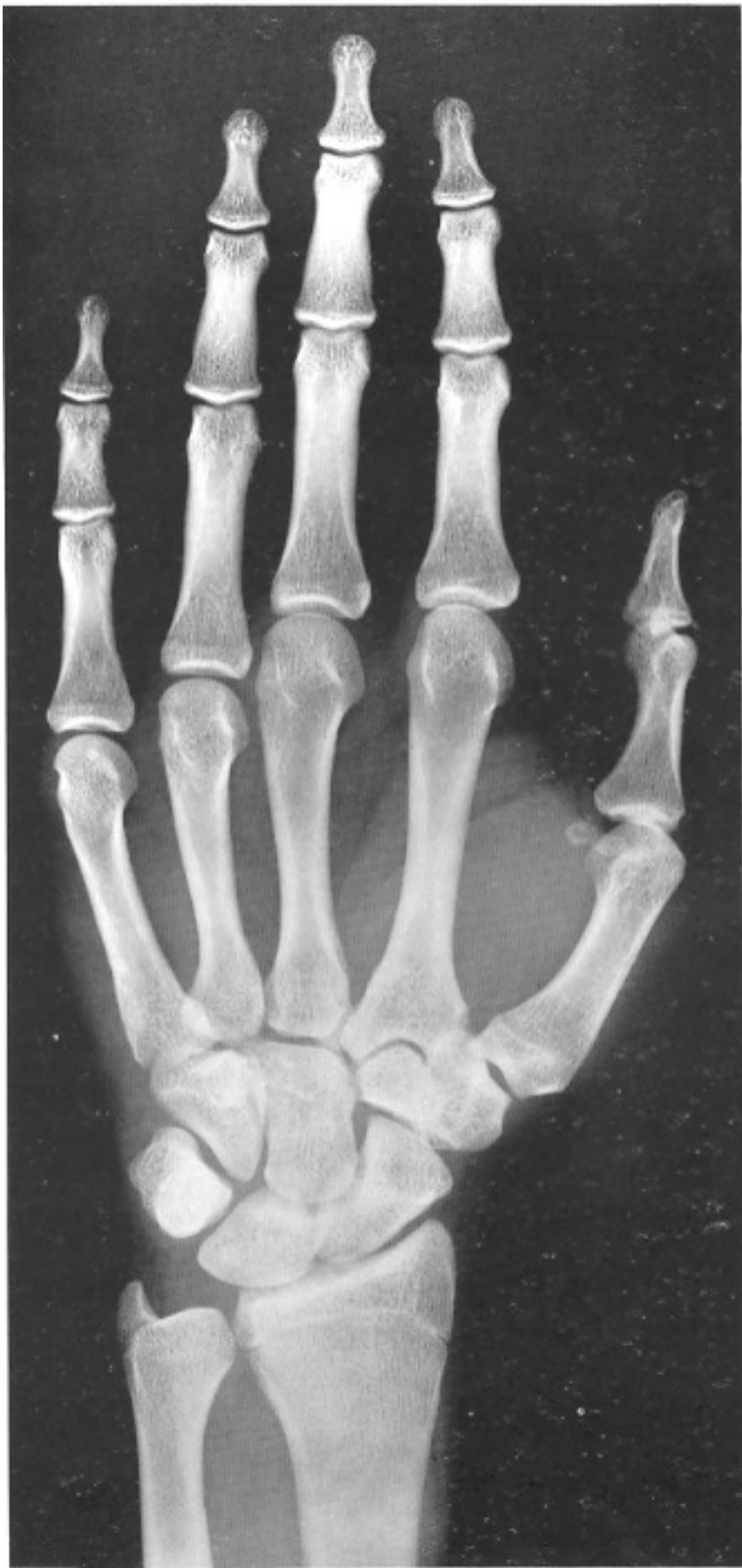15 años y 6 meses varón



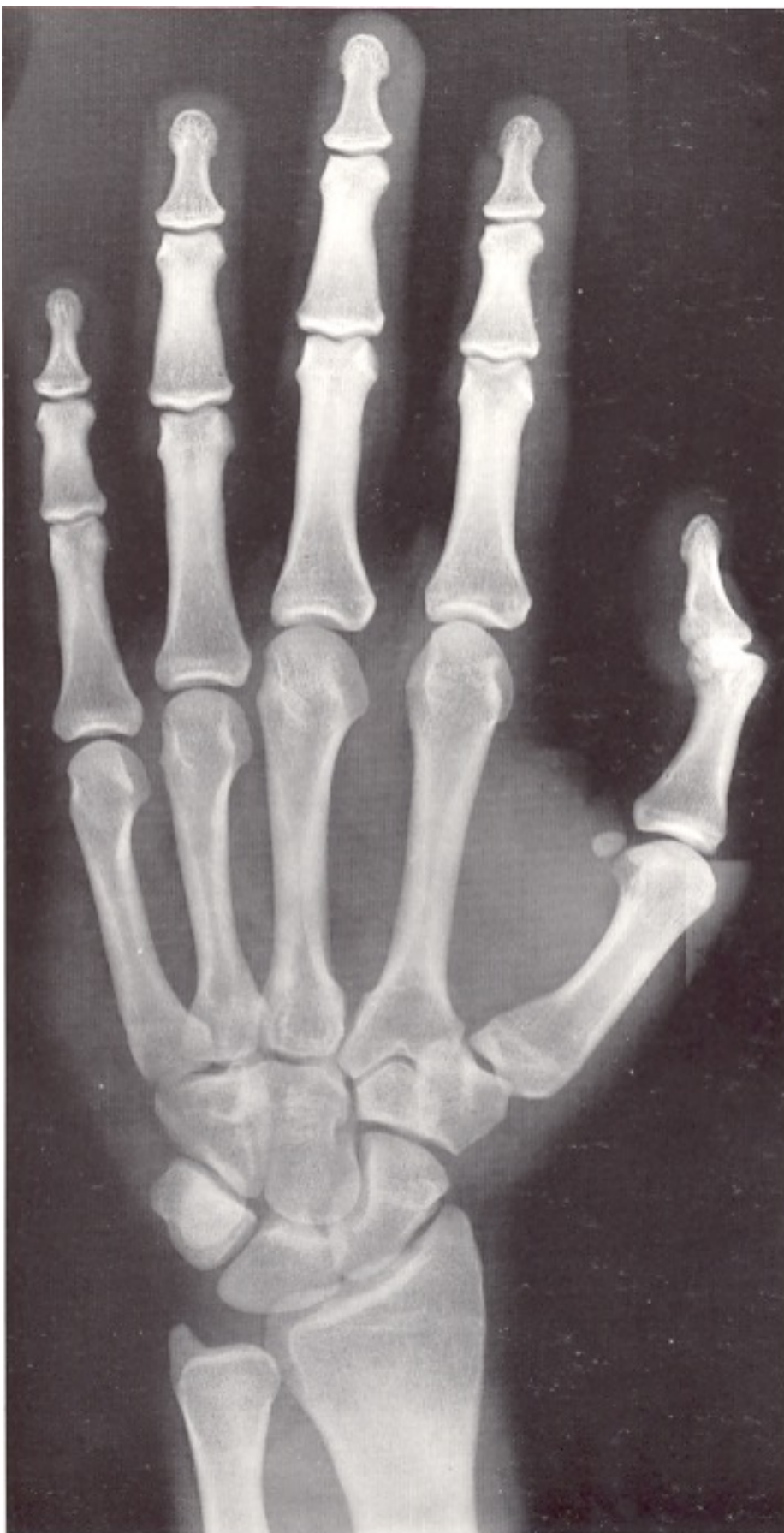16 años varón



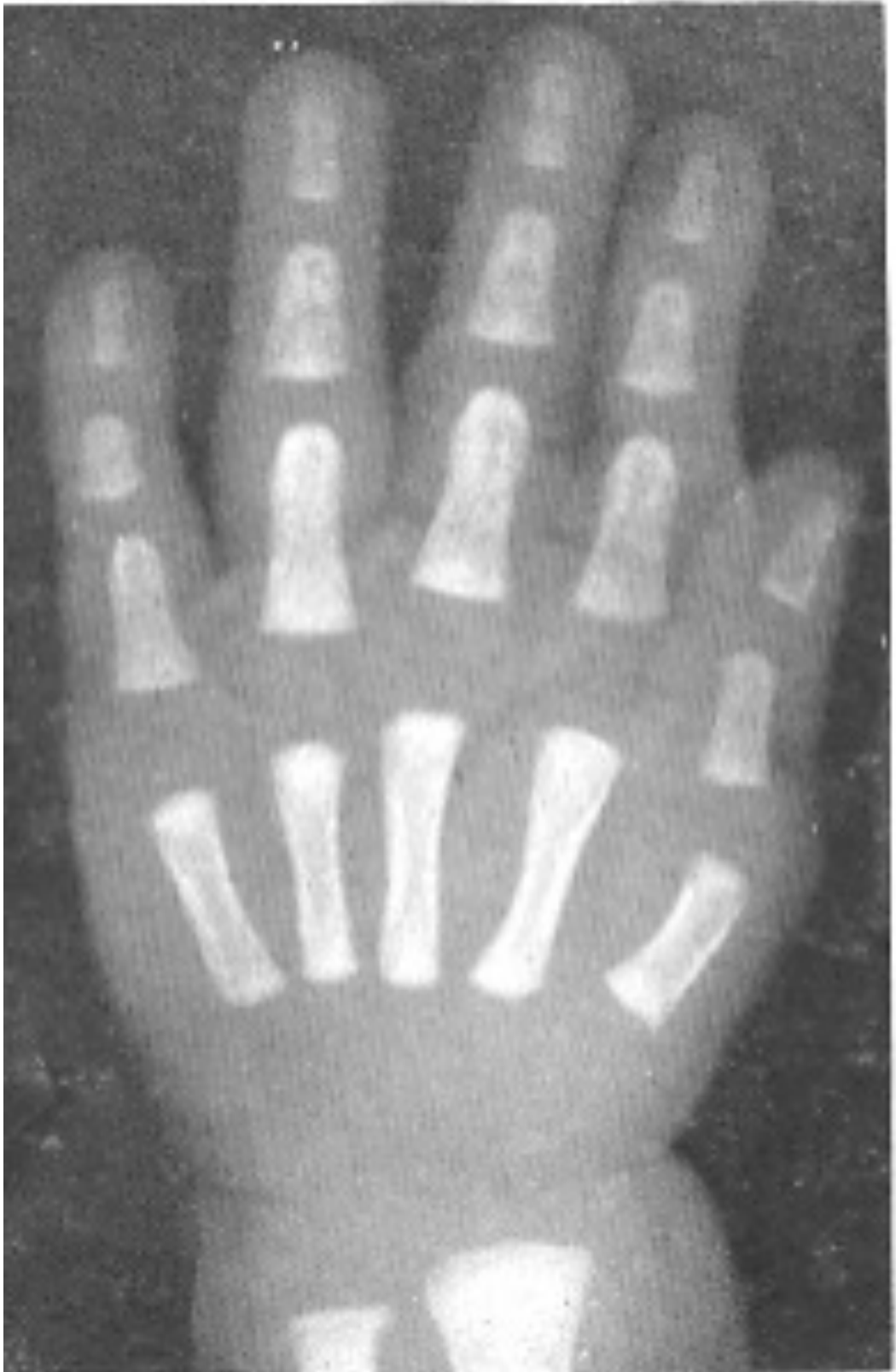17 años varón



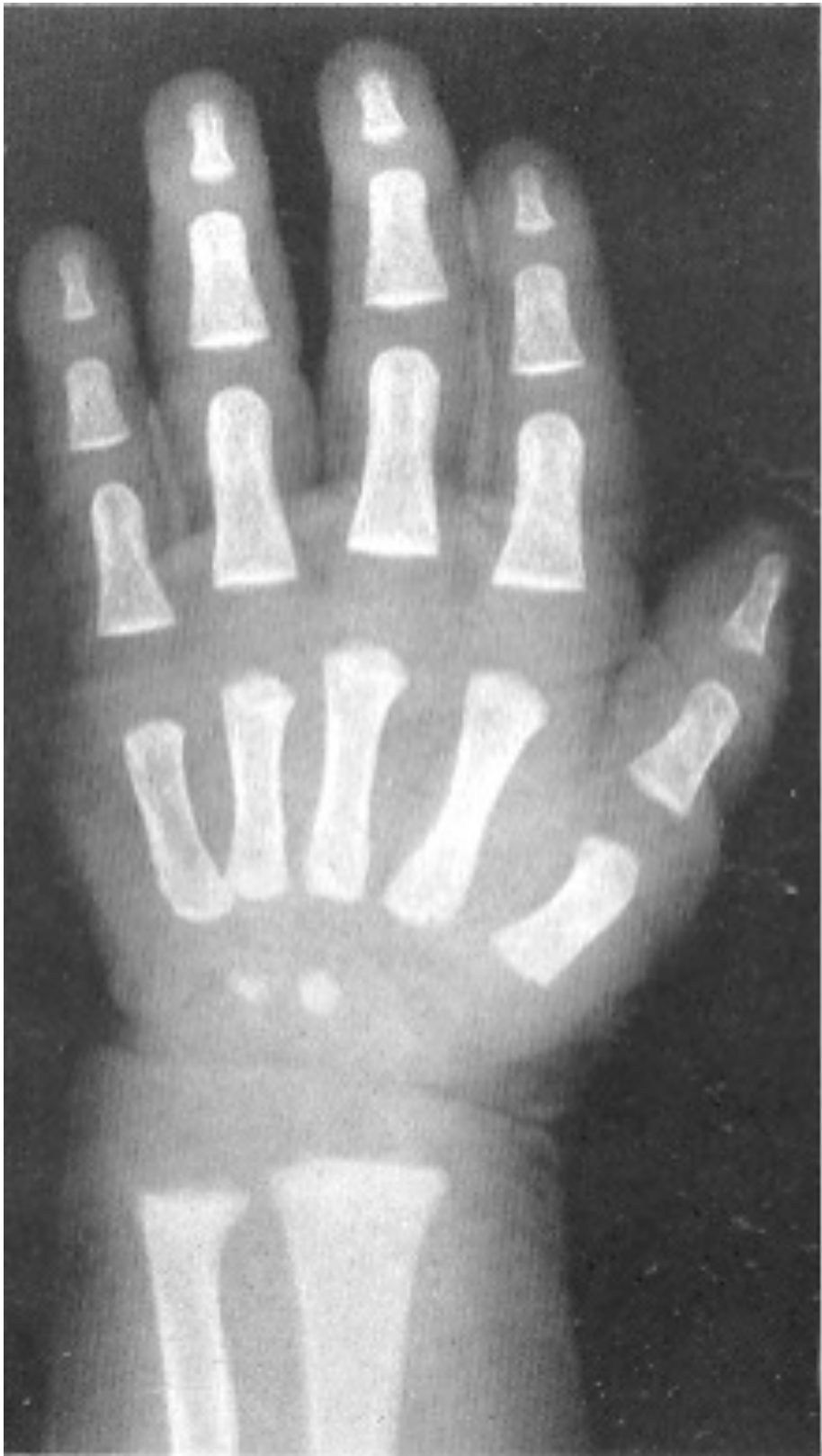18 años varón



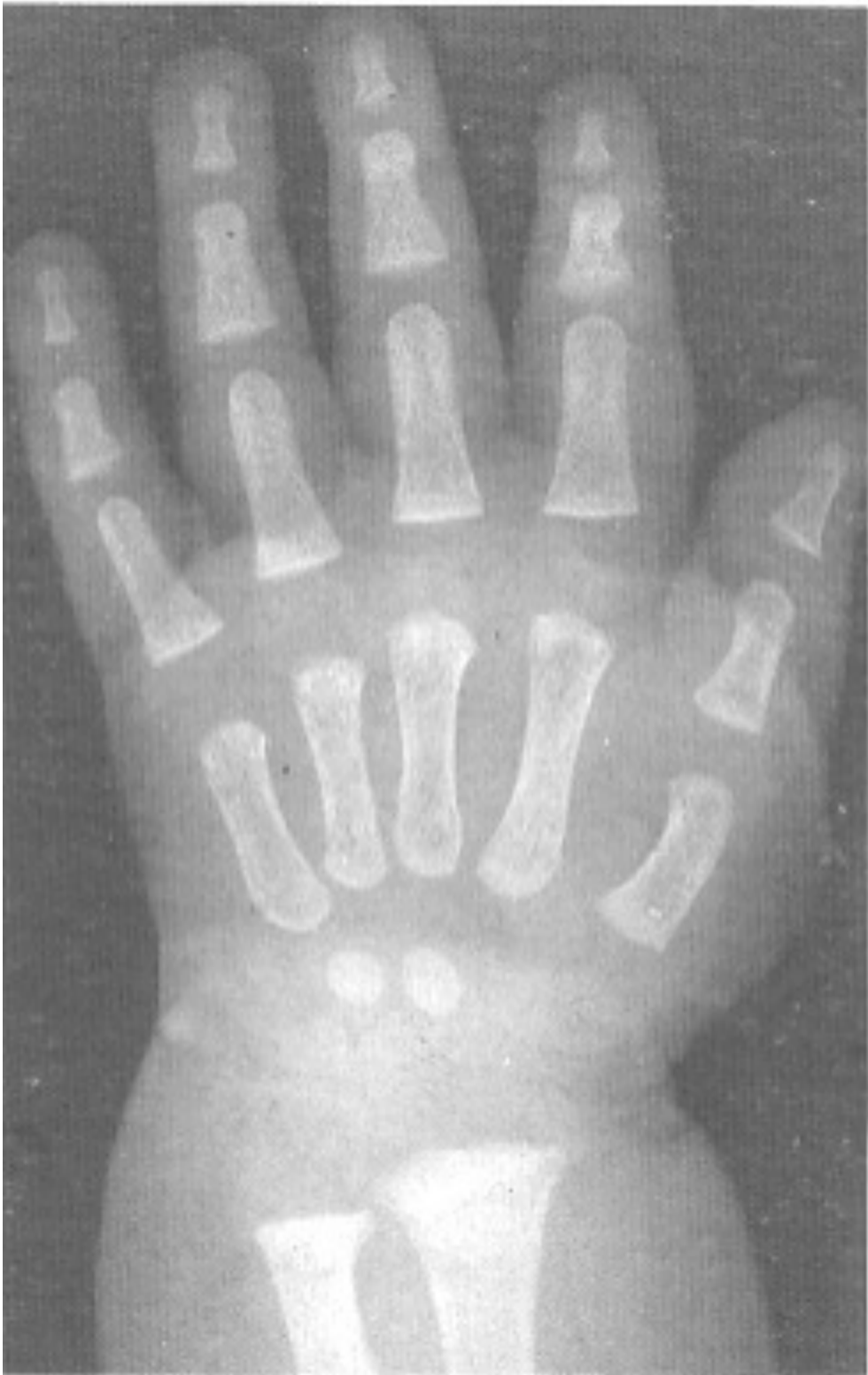19 años



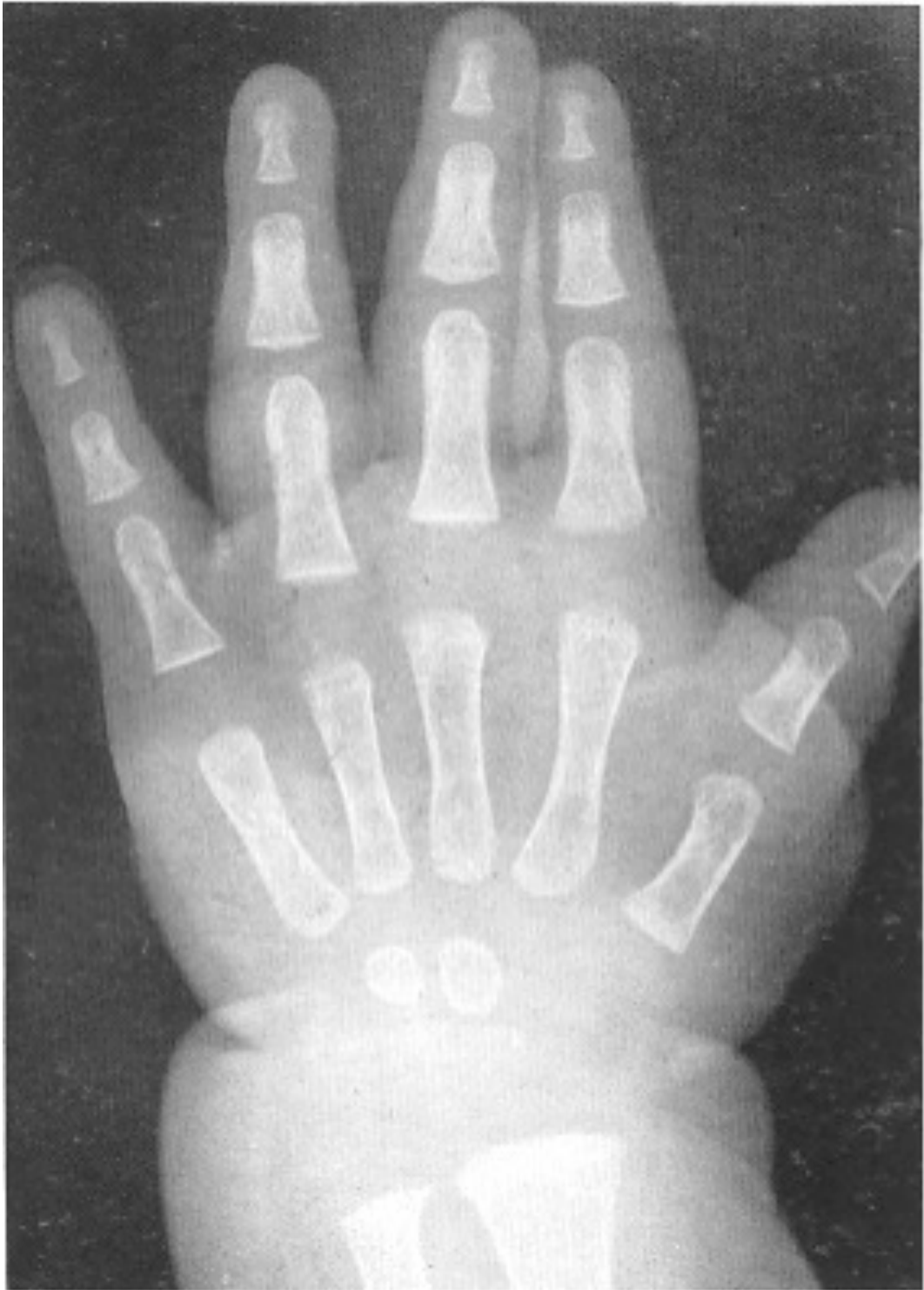
Recién nacida mujer



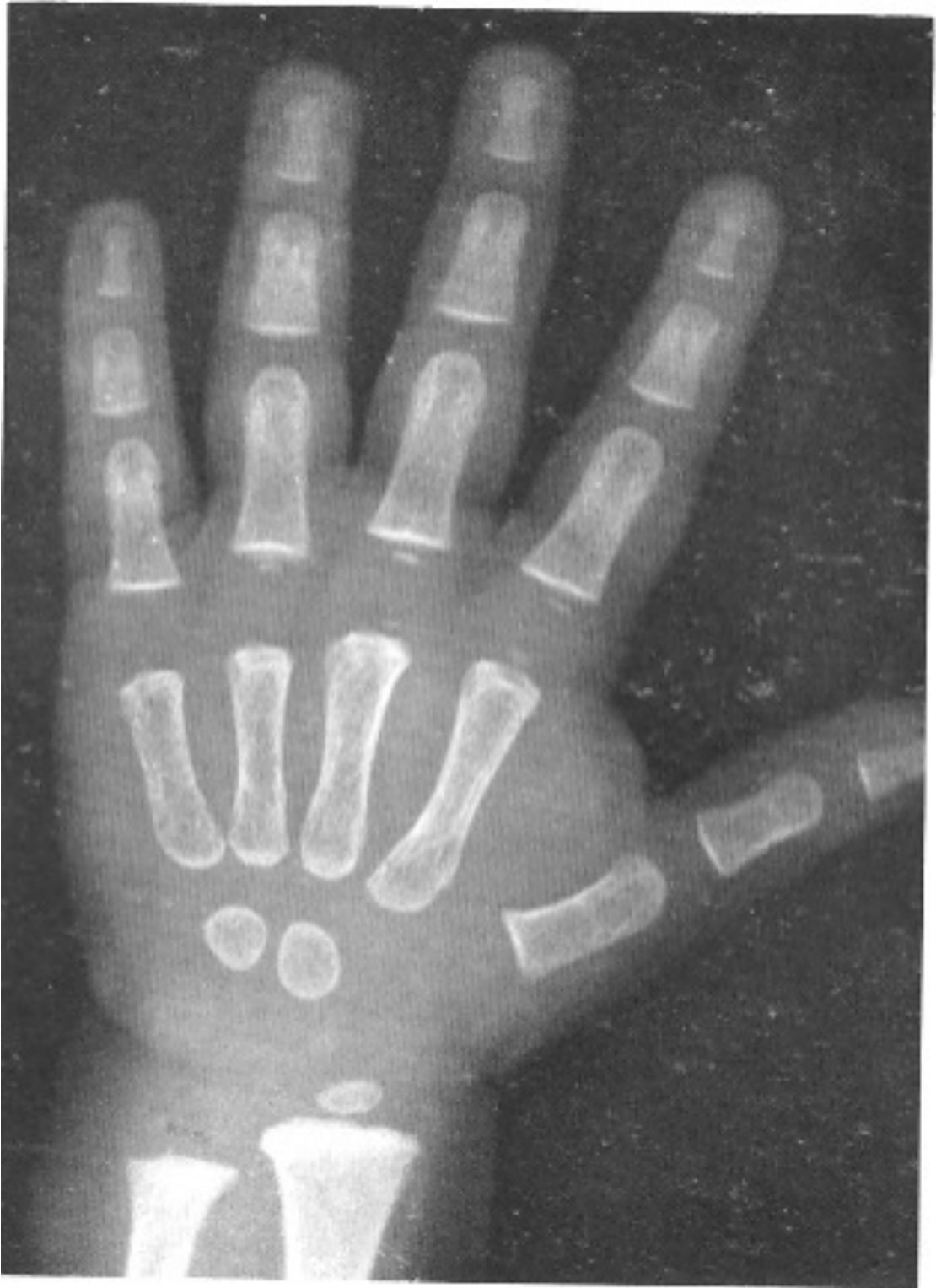3 meses mujer



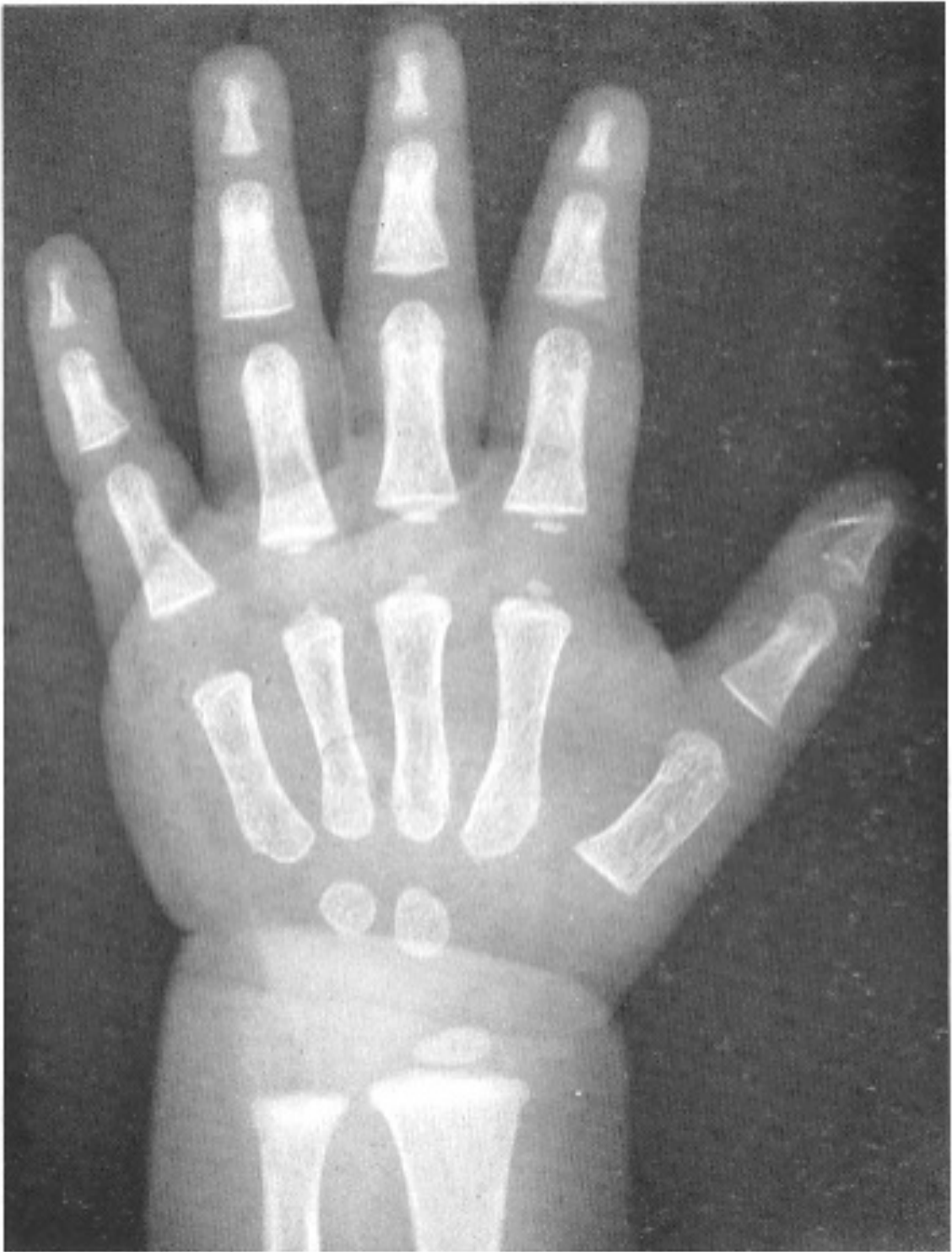
6 meses mujer



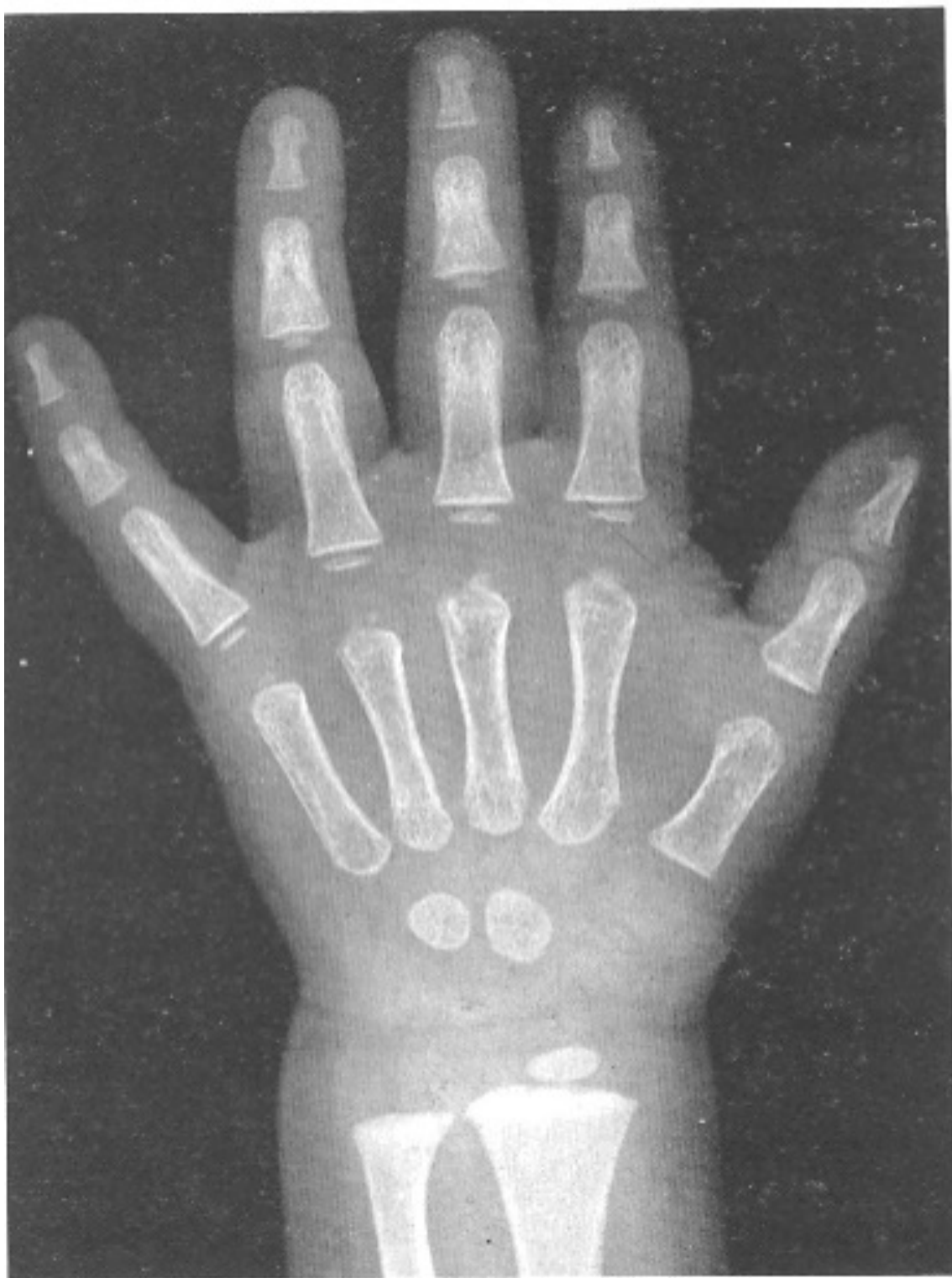
9 meses mujer



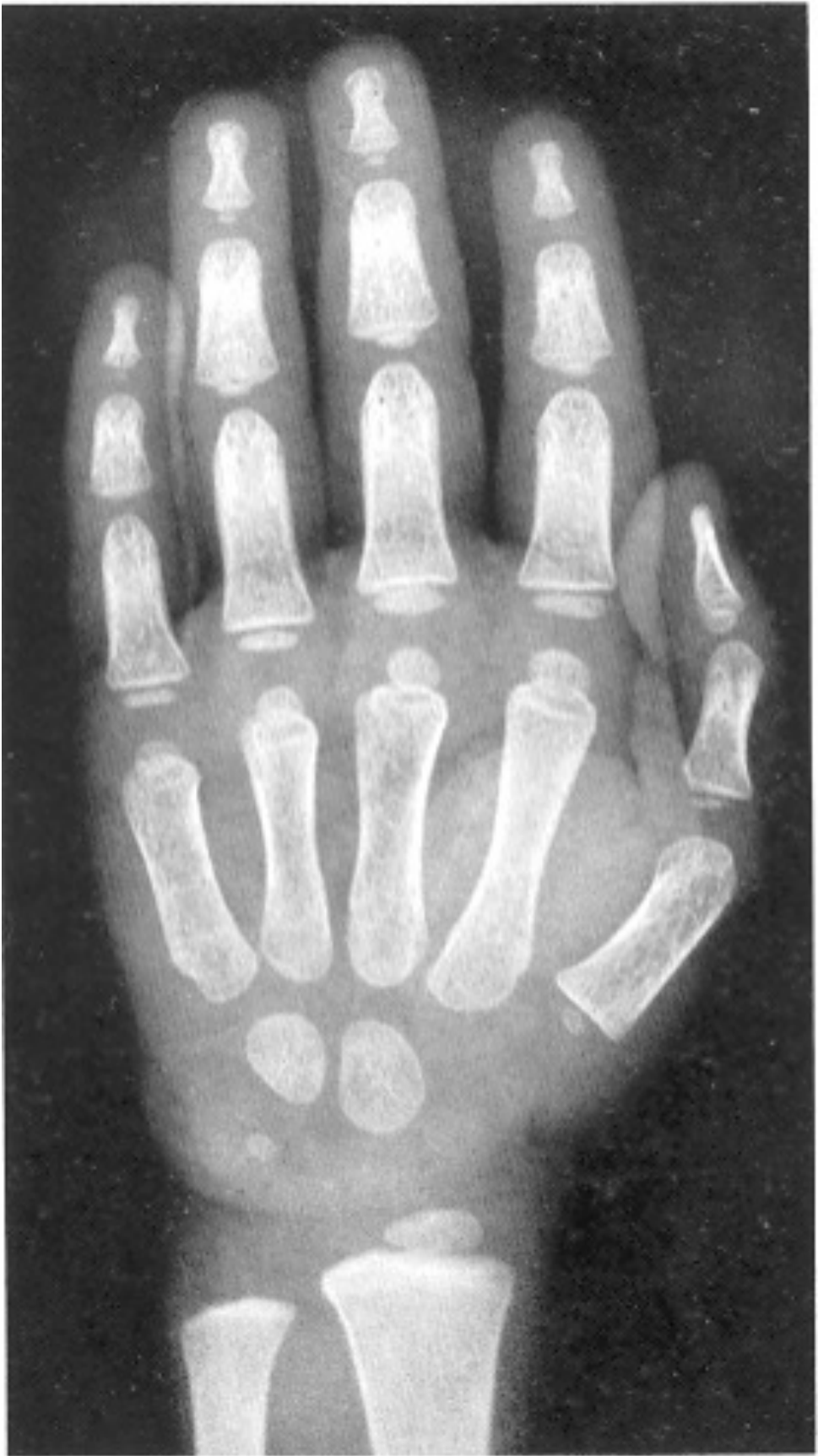1 año mujer



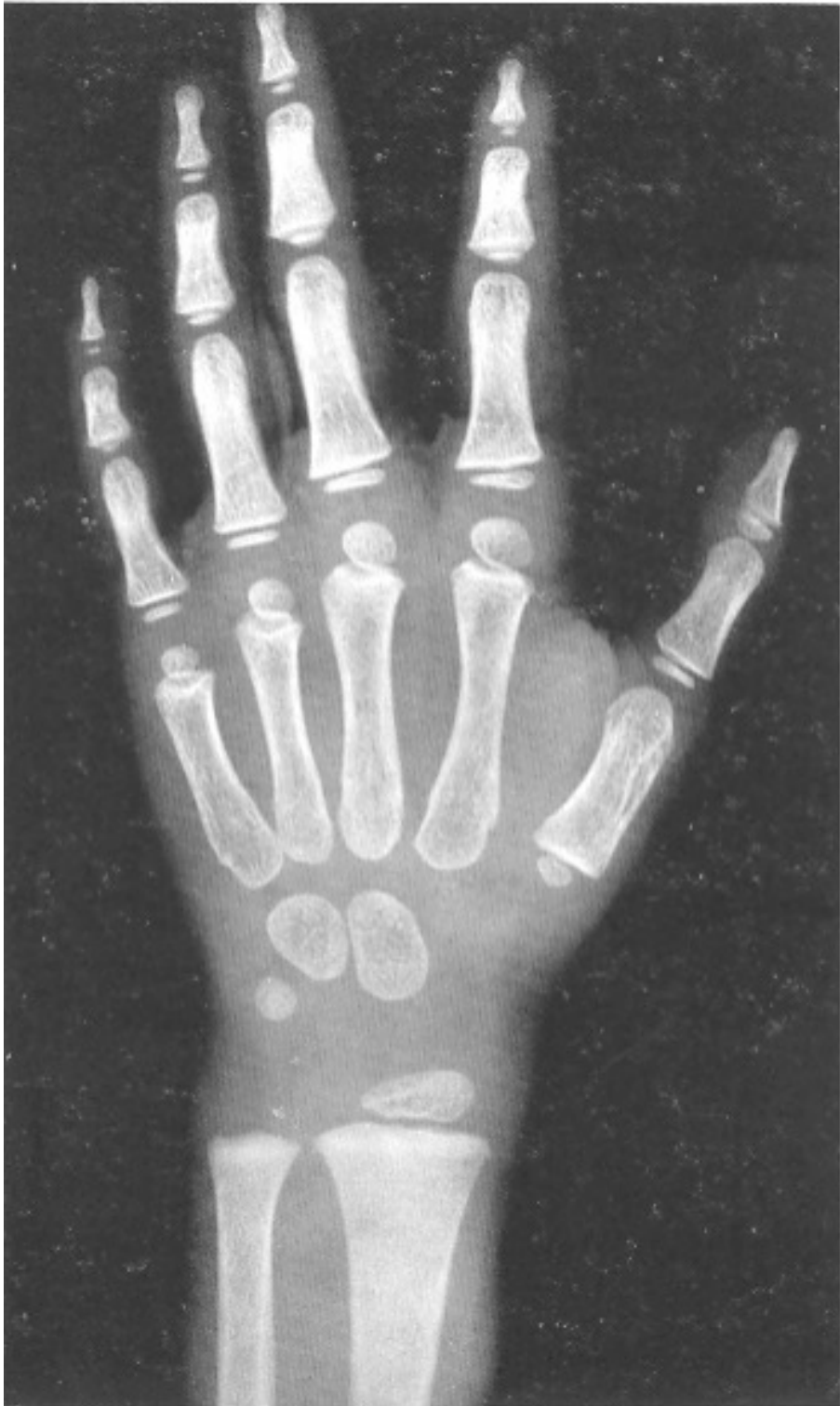1 año y 3 meses mujer



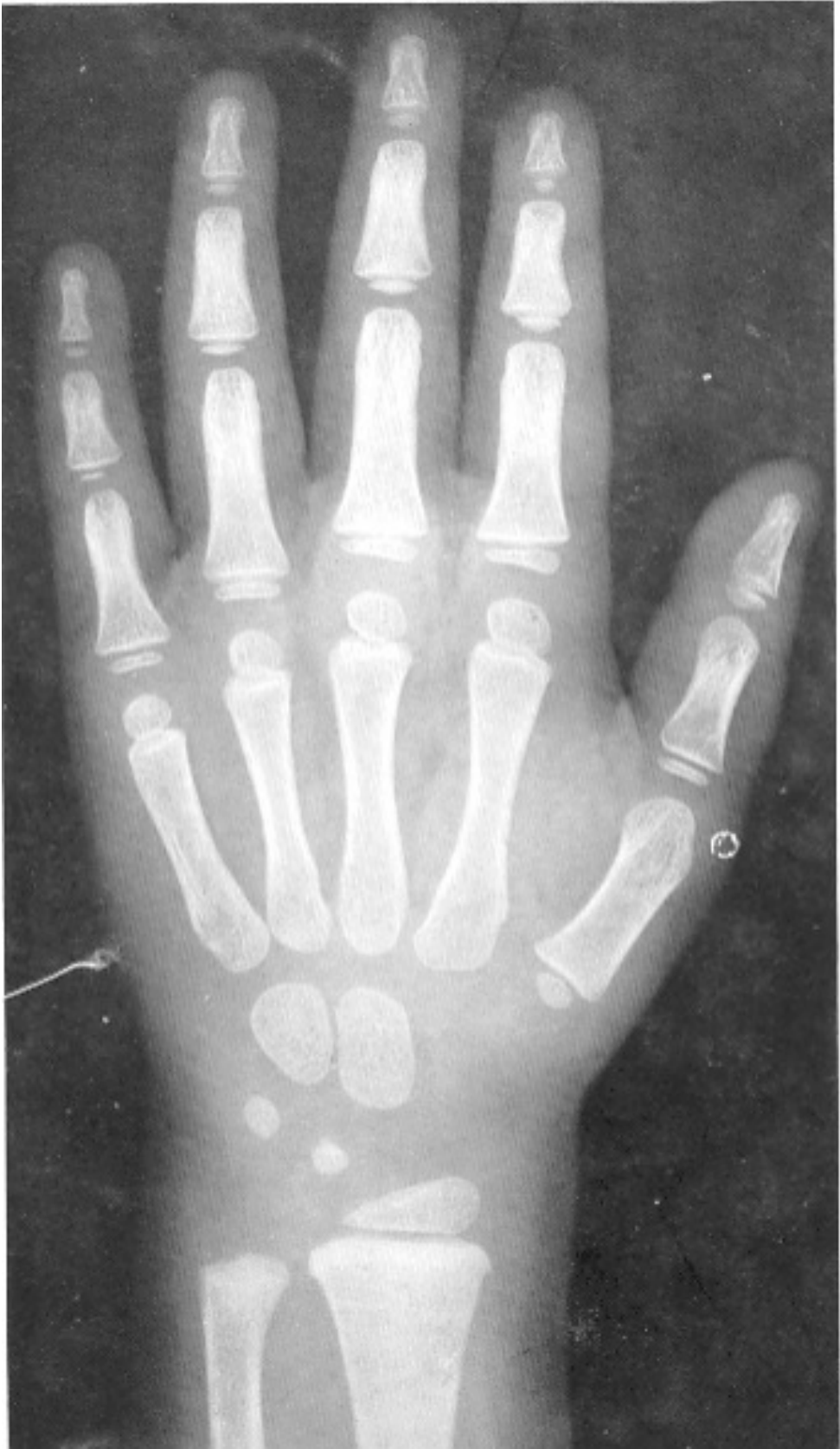1 año y 6 meses mujer



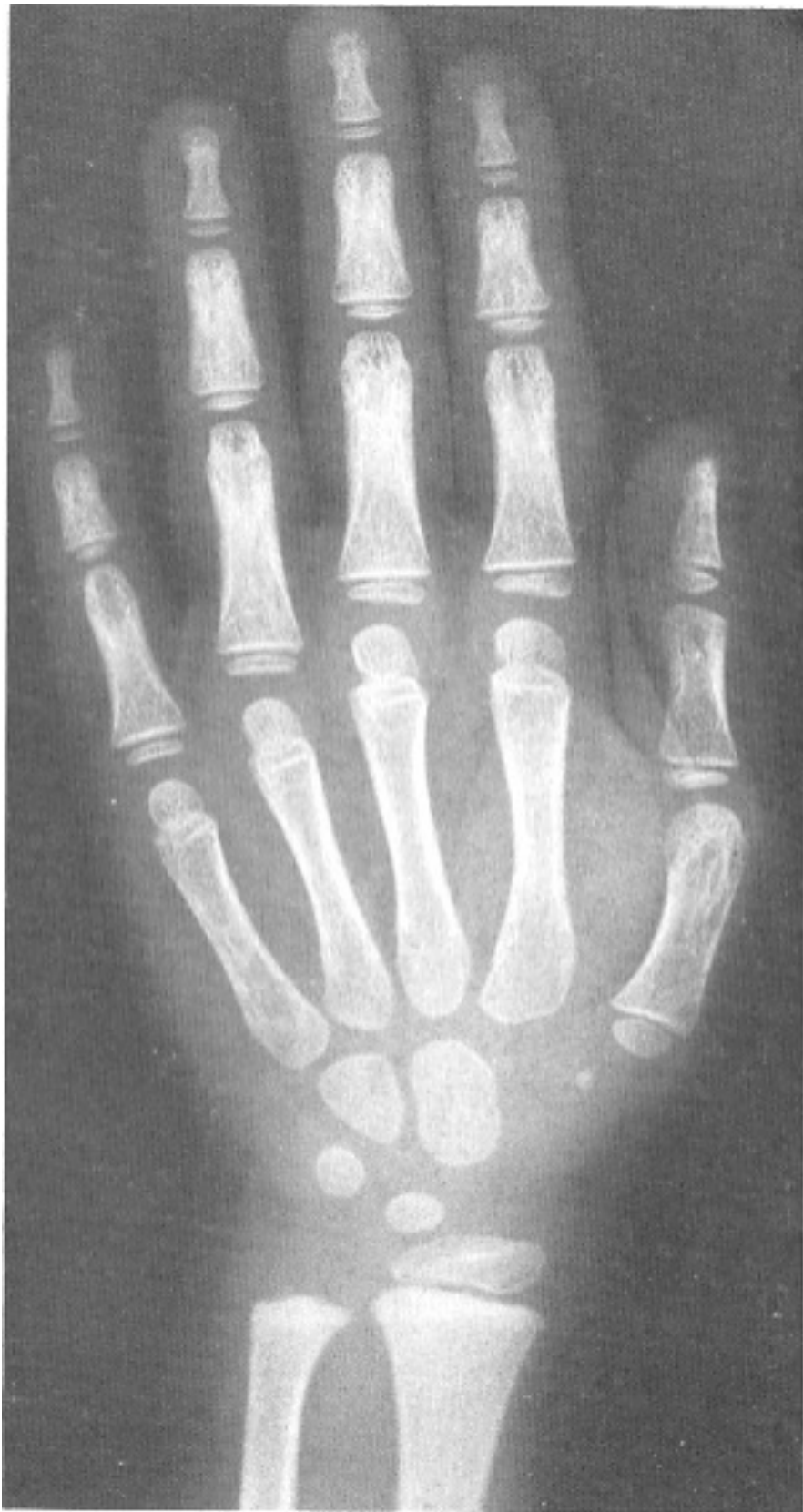2 años mujer



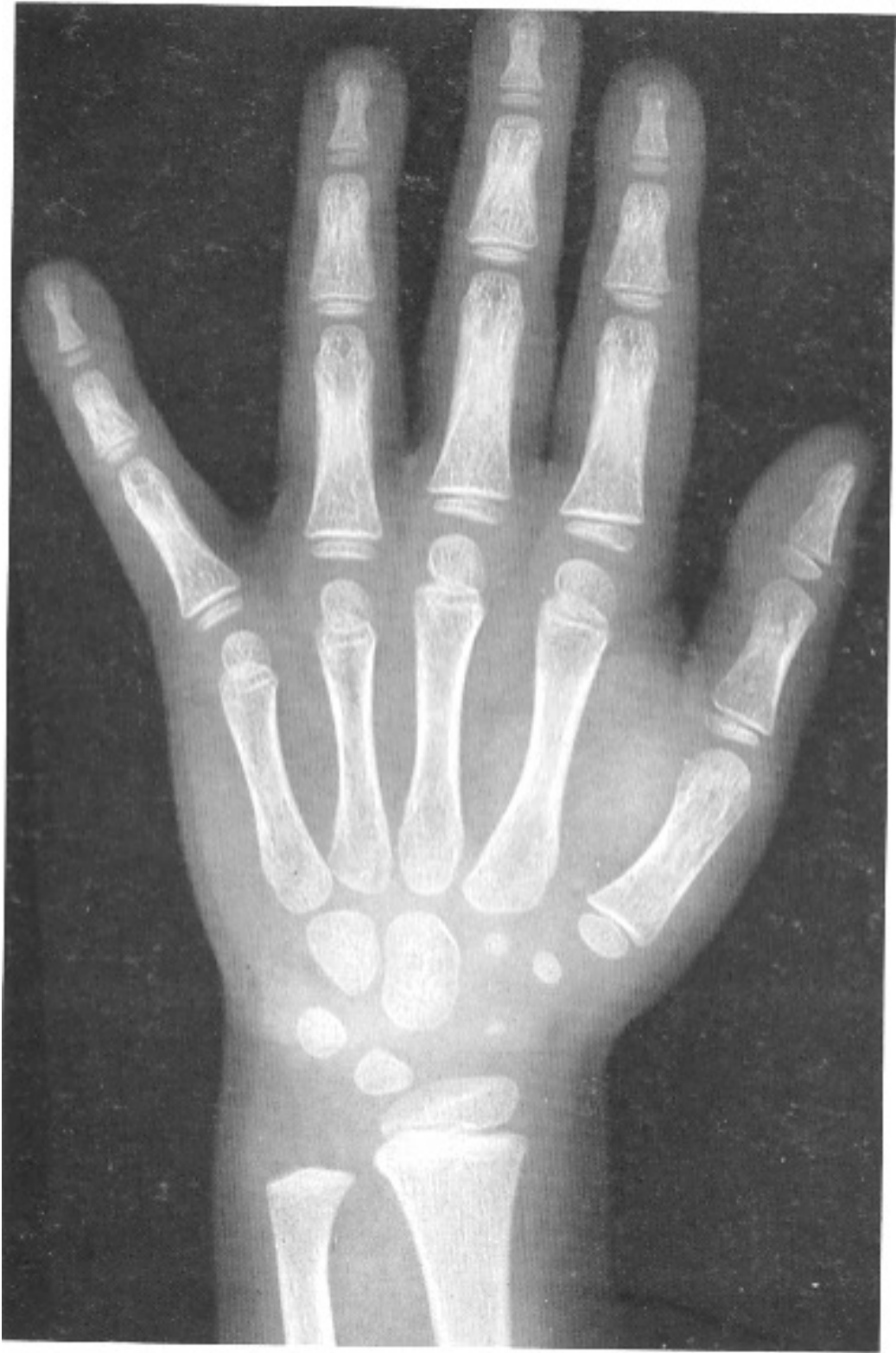2 años y 6 meses mujer



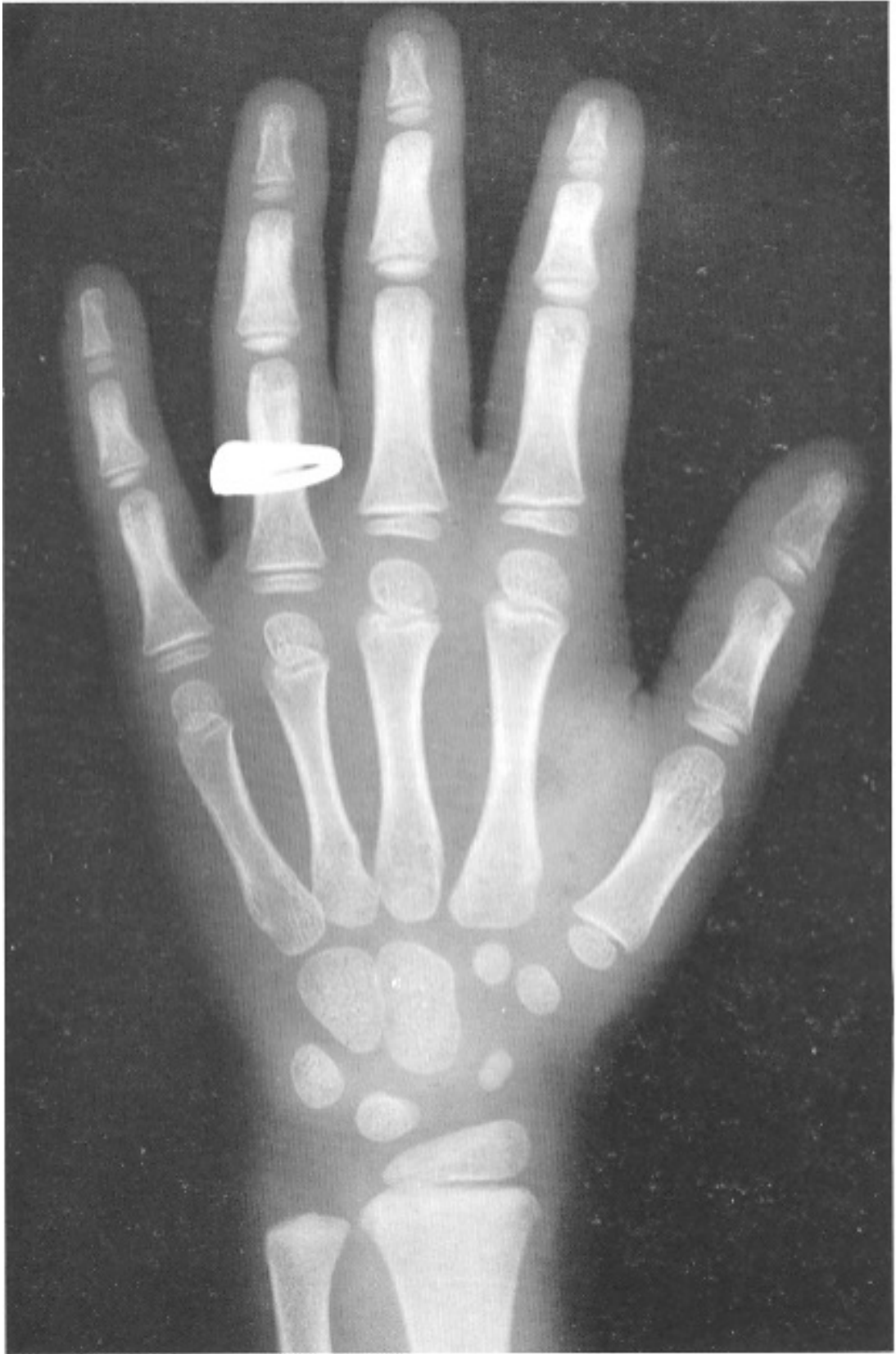3 años mujer



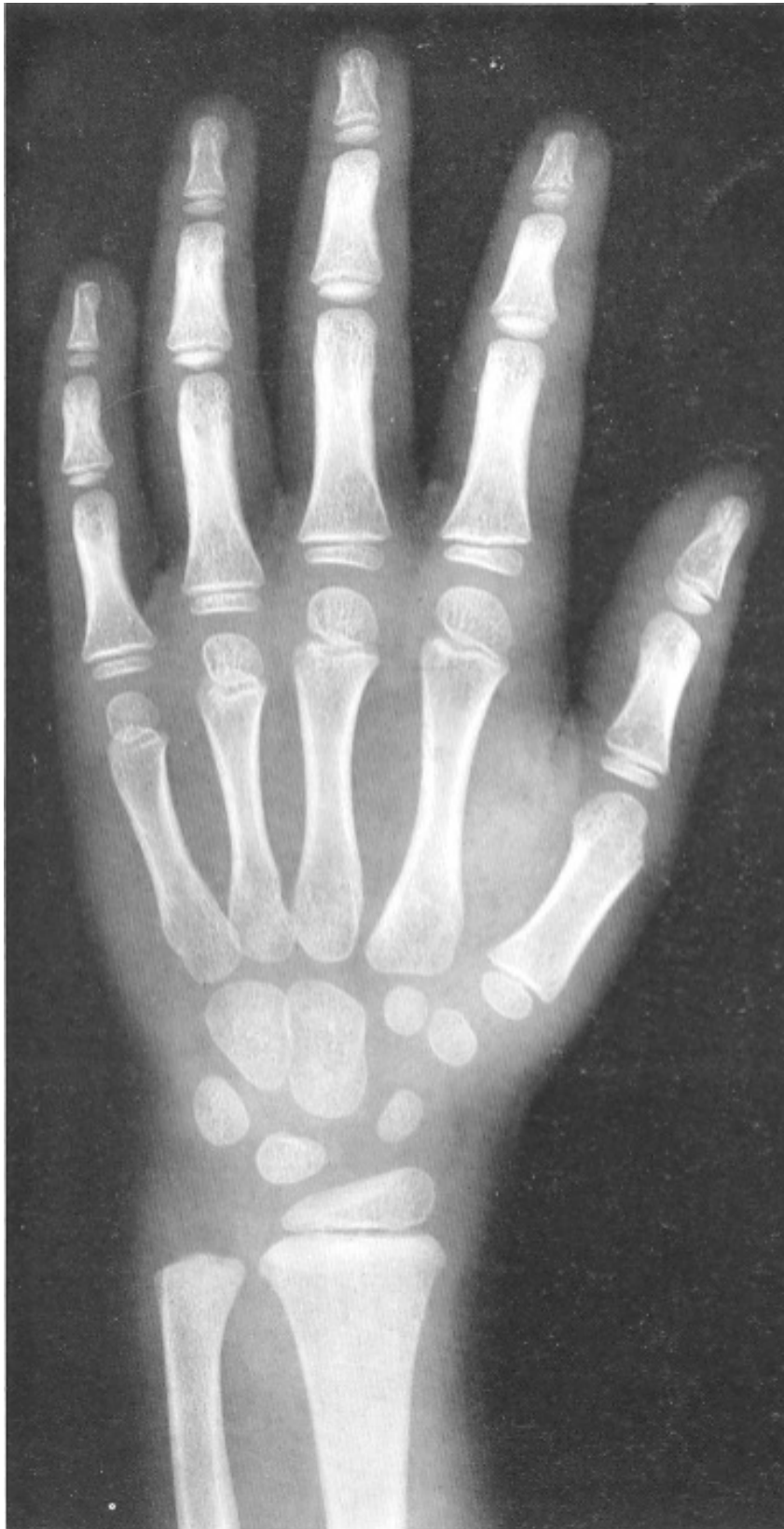3 años y 6 meses mujer



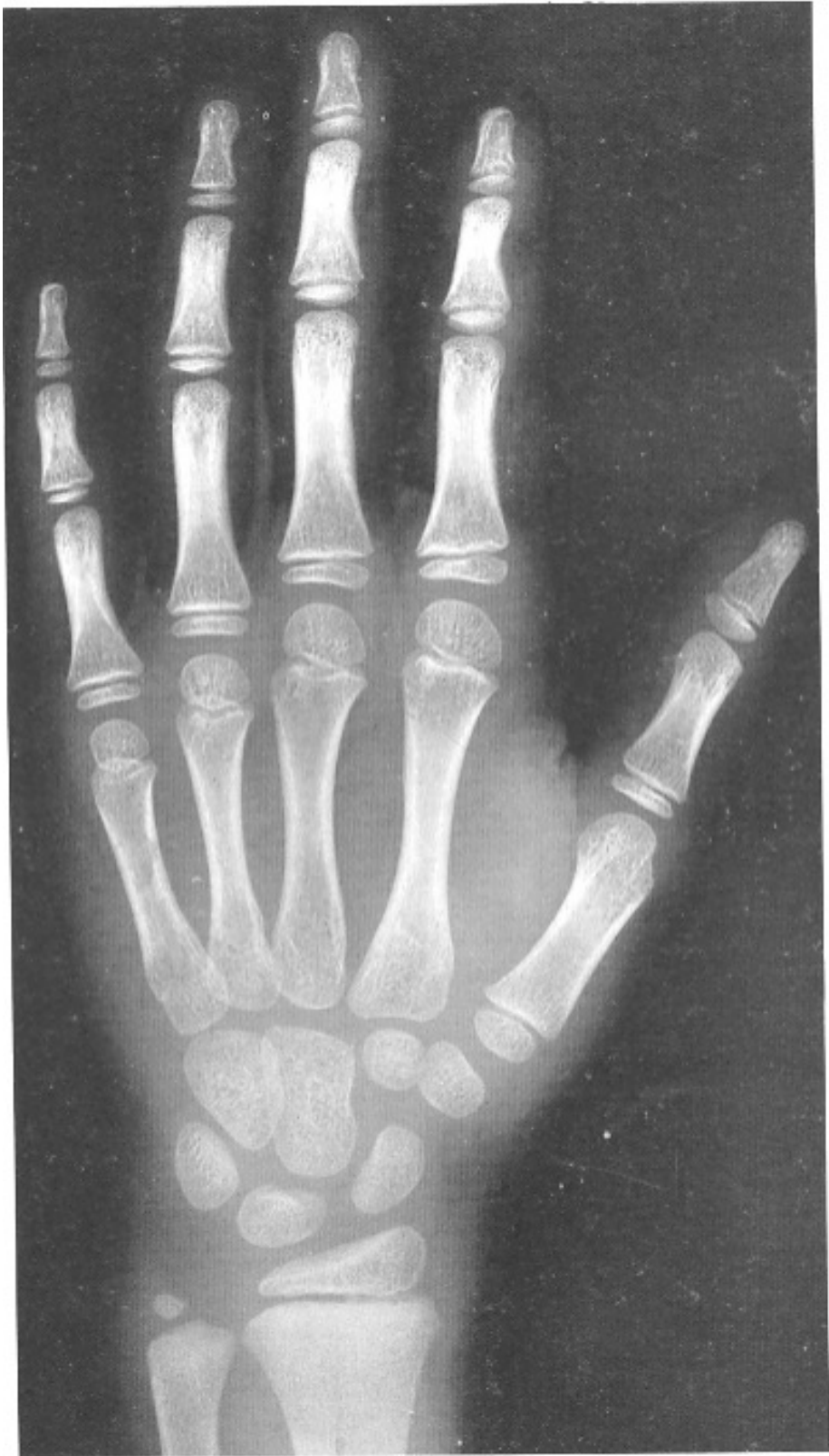4 años y 2 meses mujer



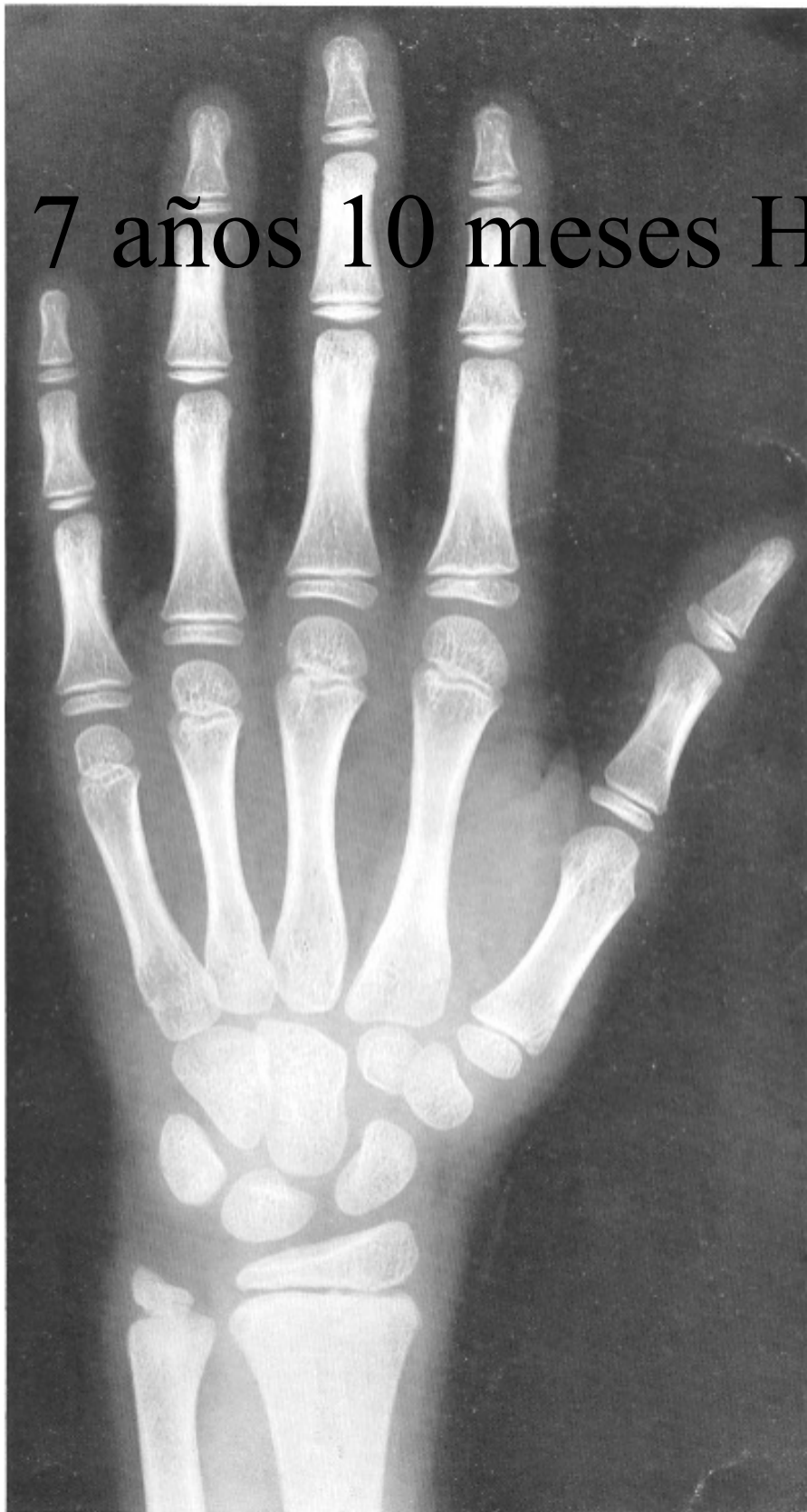5 años mujer



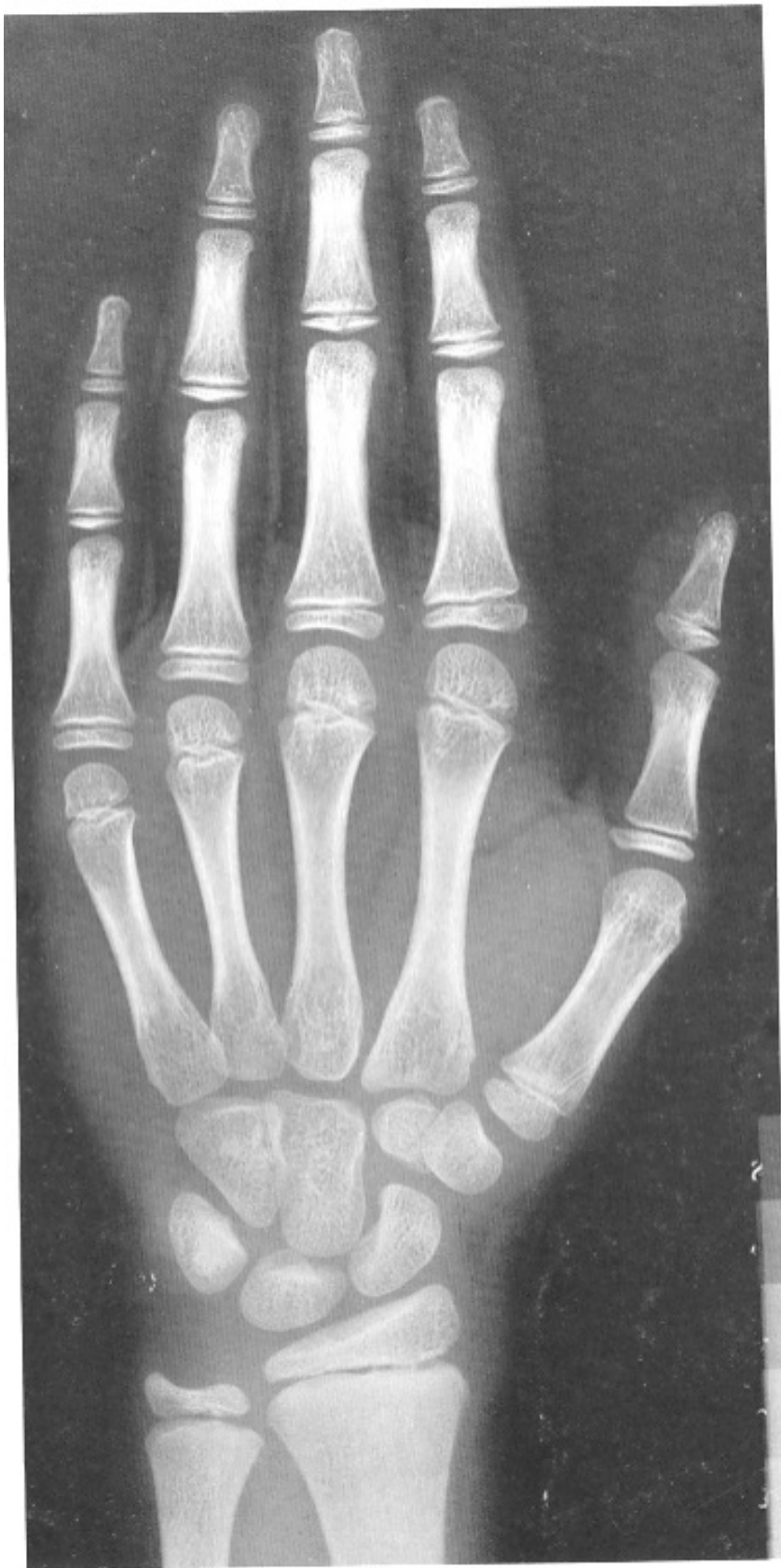5 años y 9 meses mujer



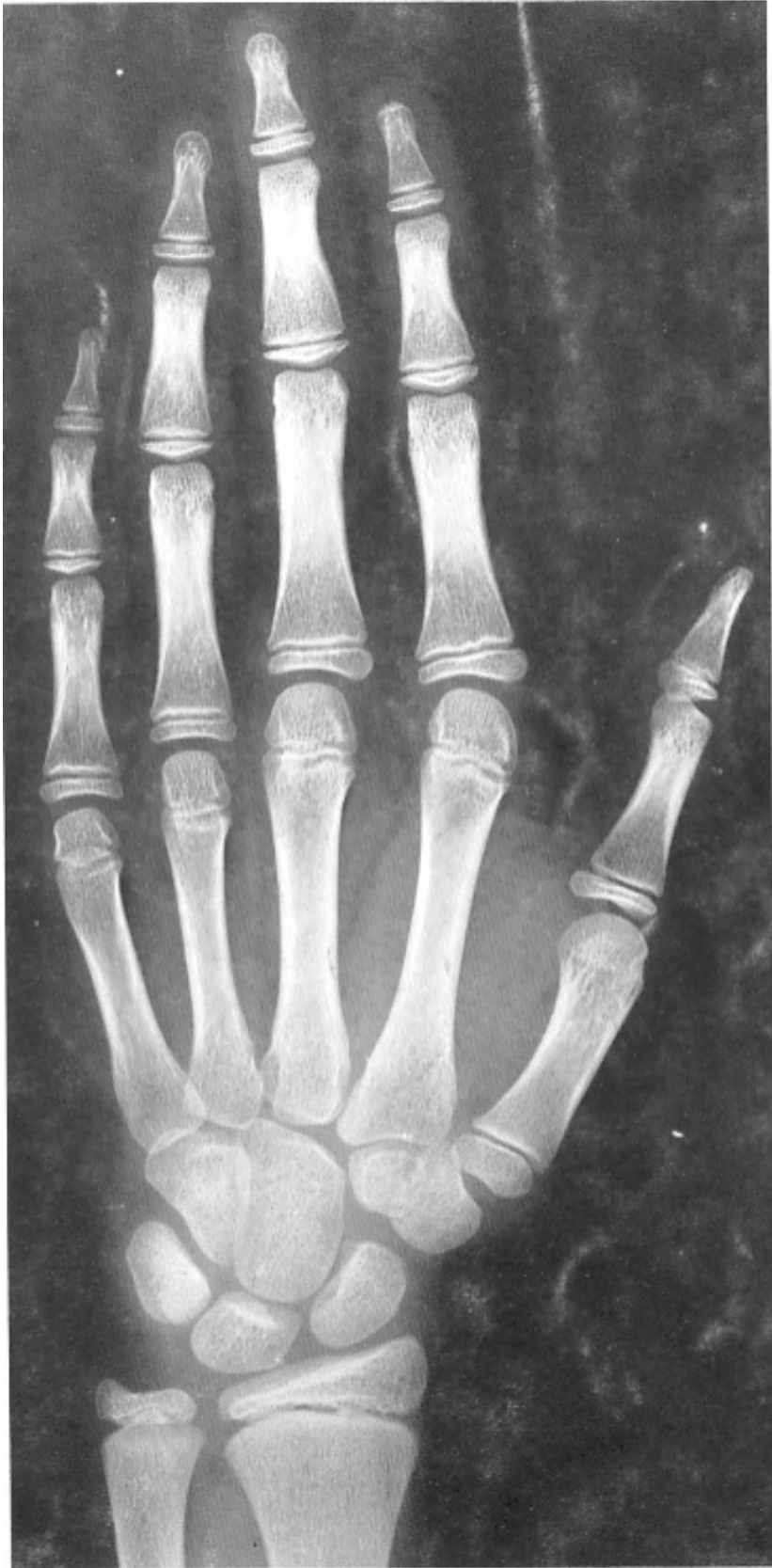6 años y 10 meses mujer



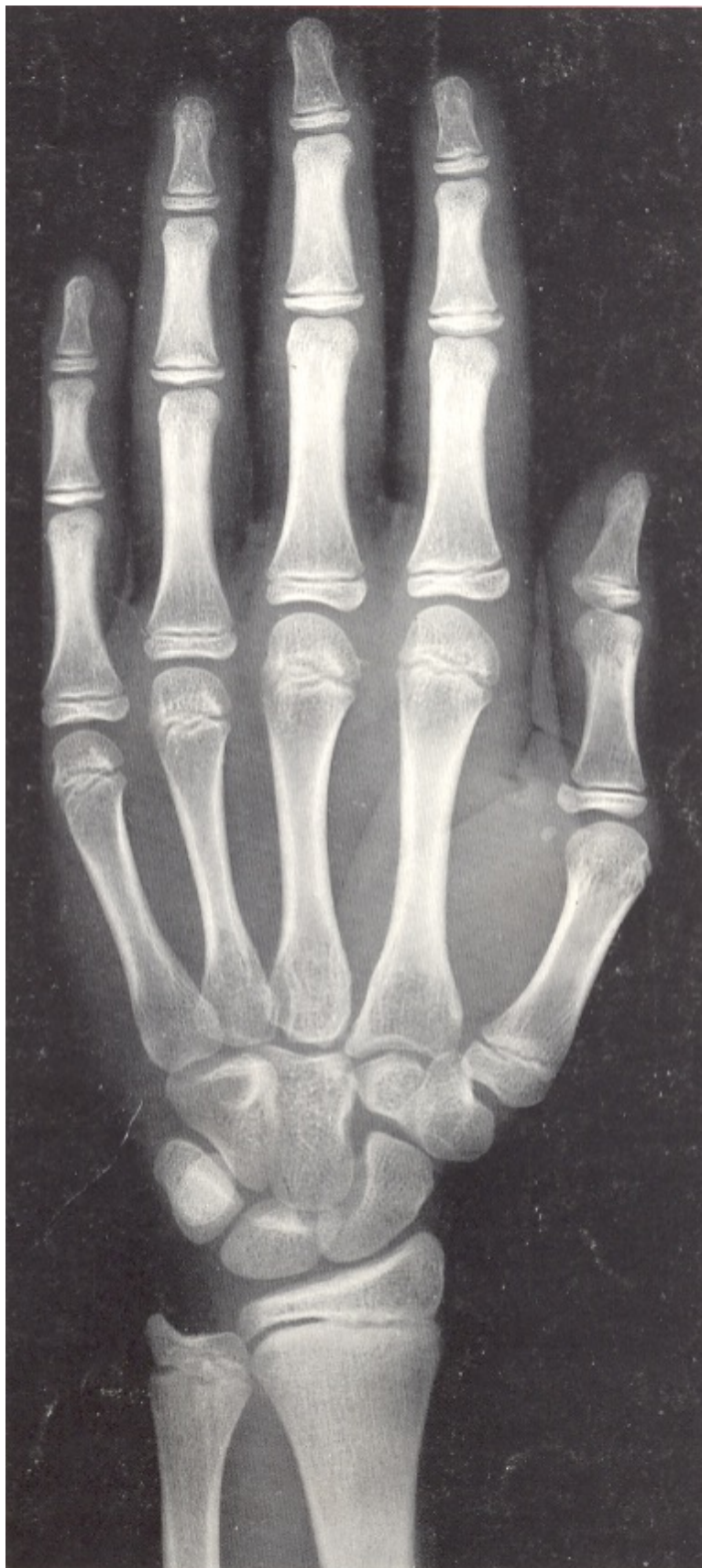7 años y 10 meses mujer



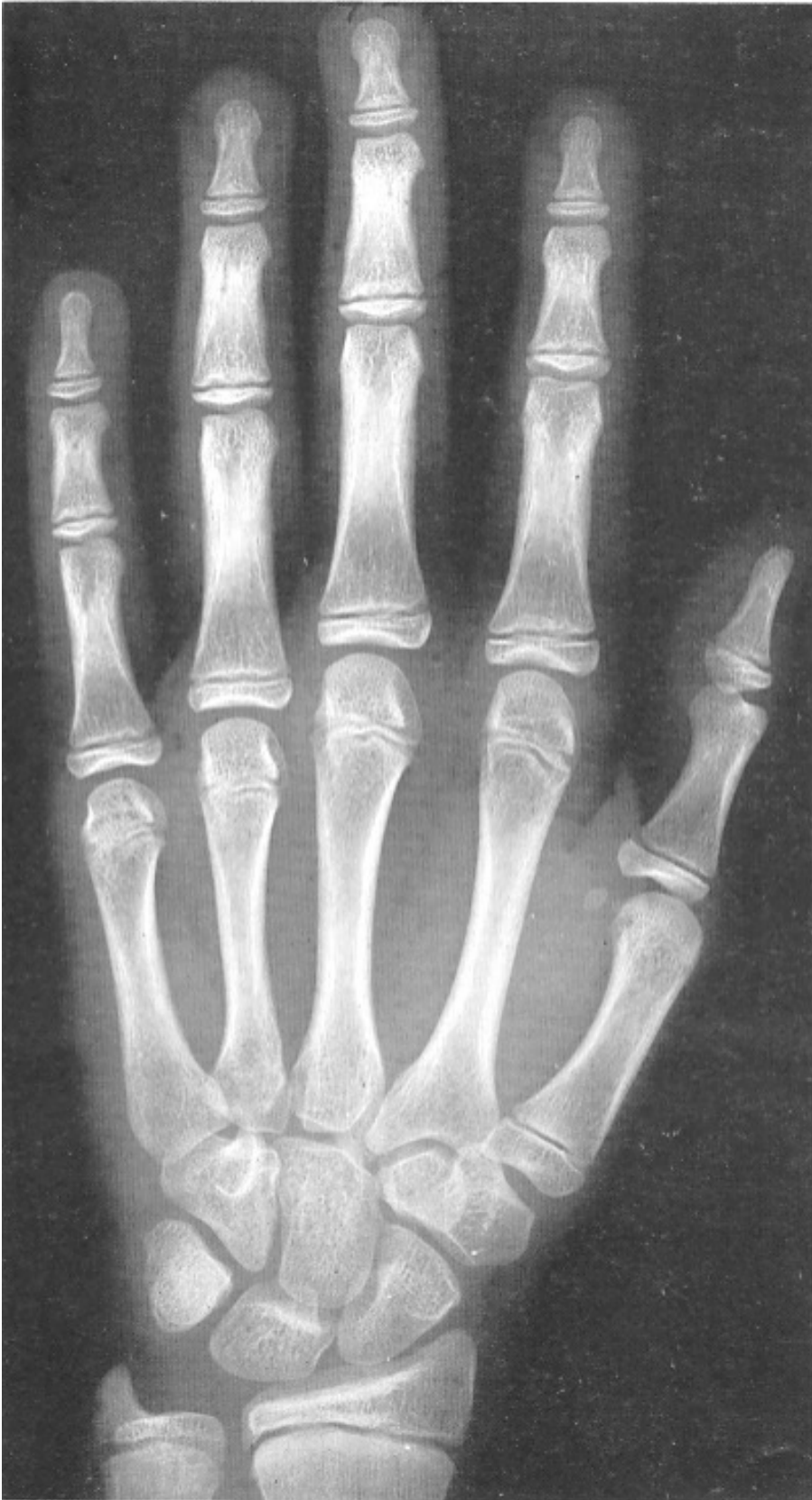8 años y 10 meses mujer



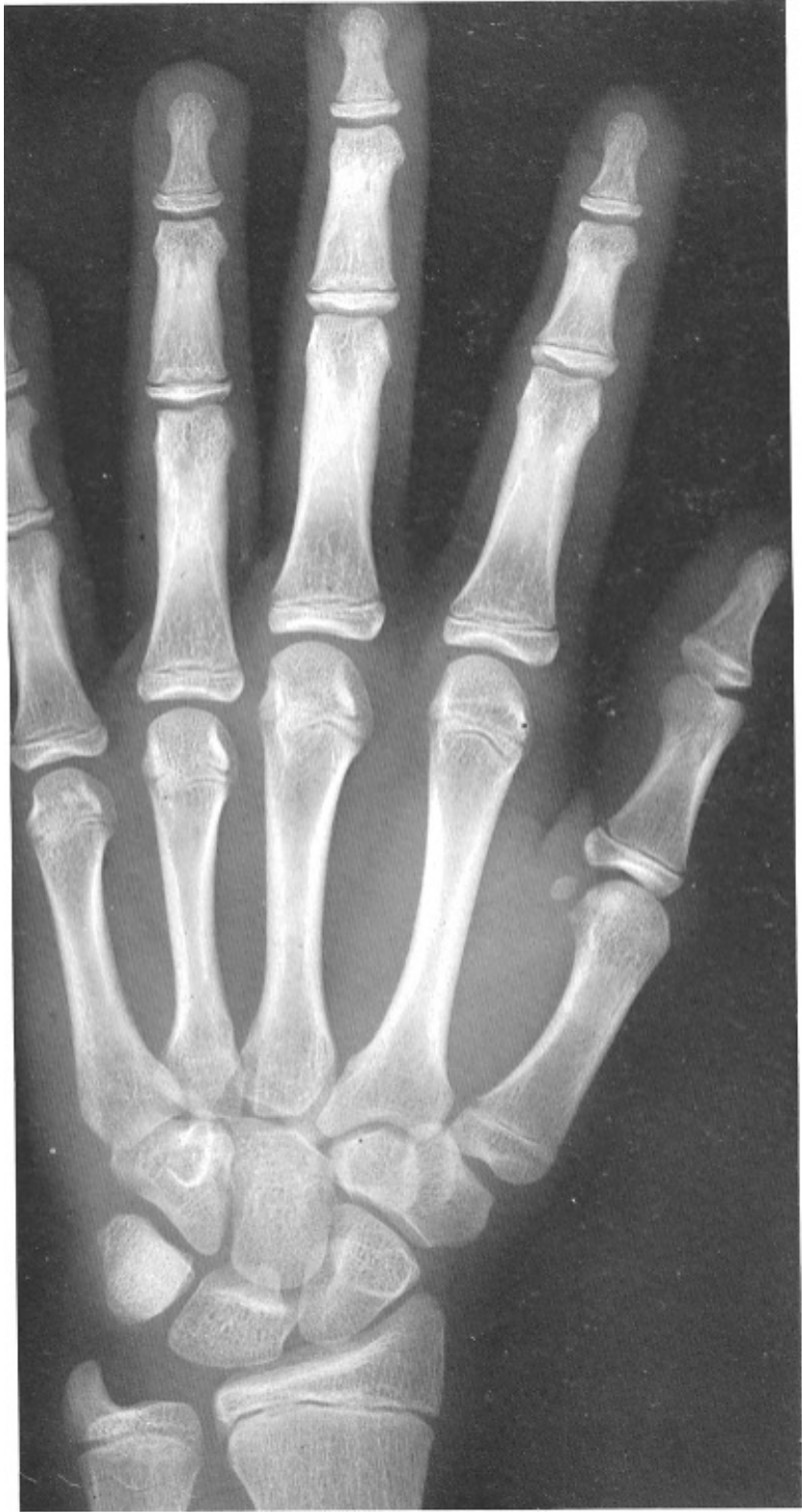10 años mujer



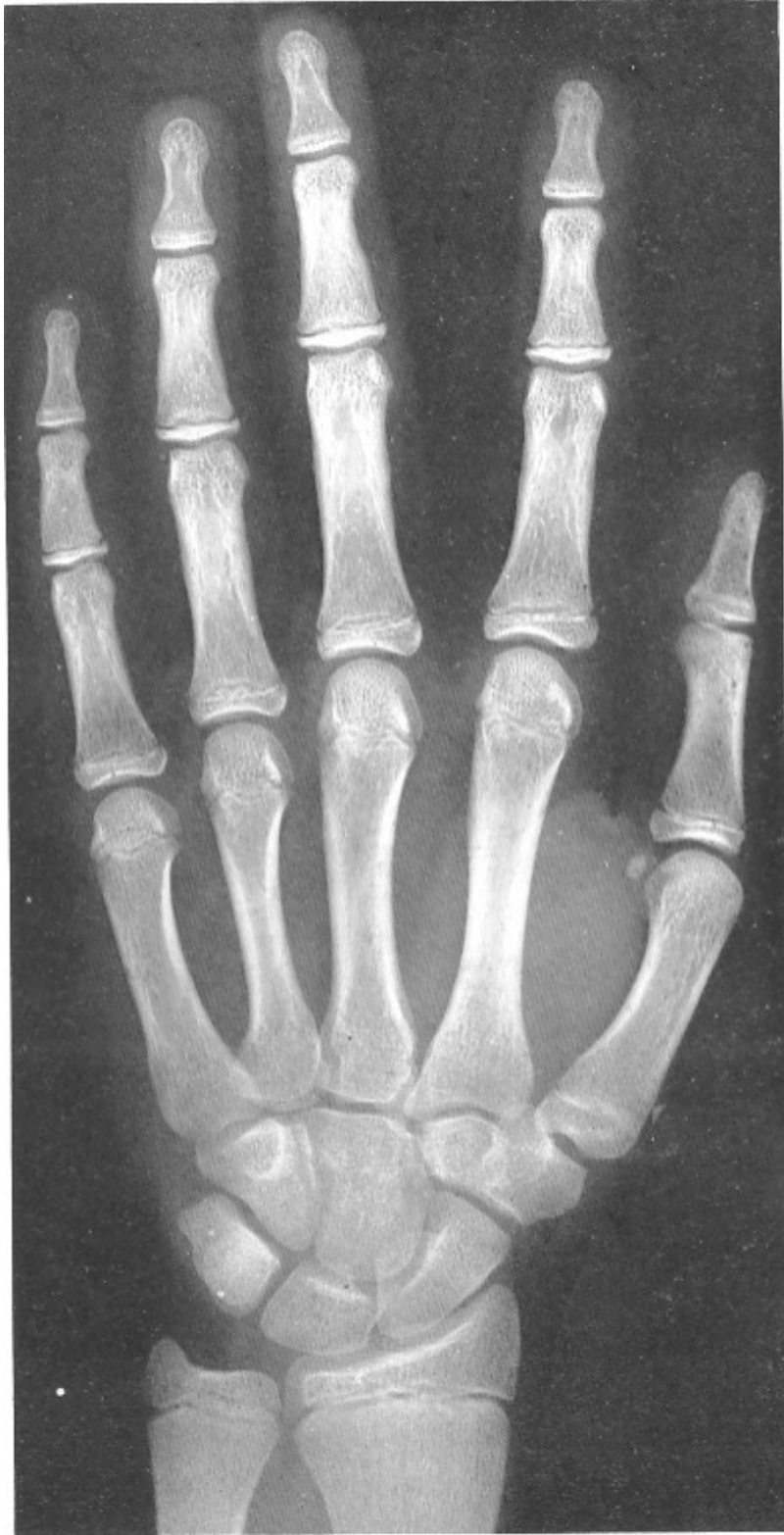11 años mujer



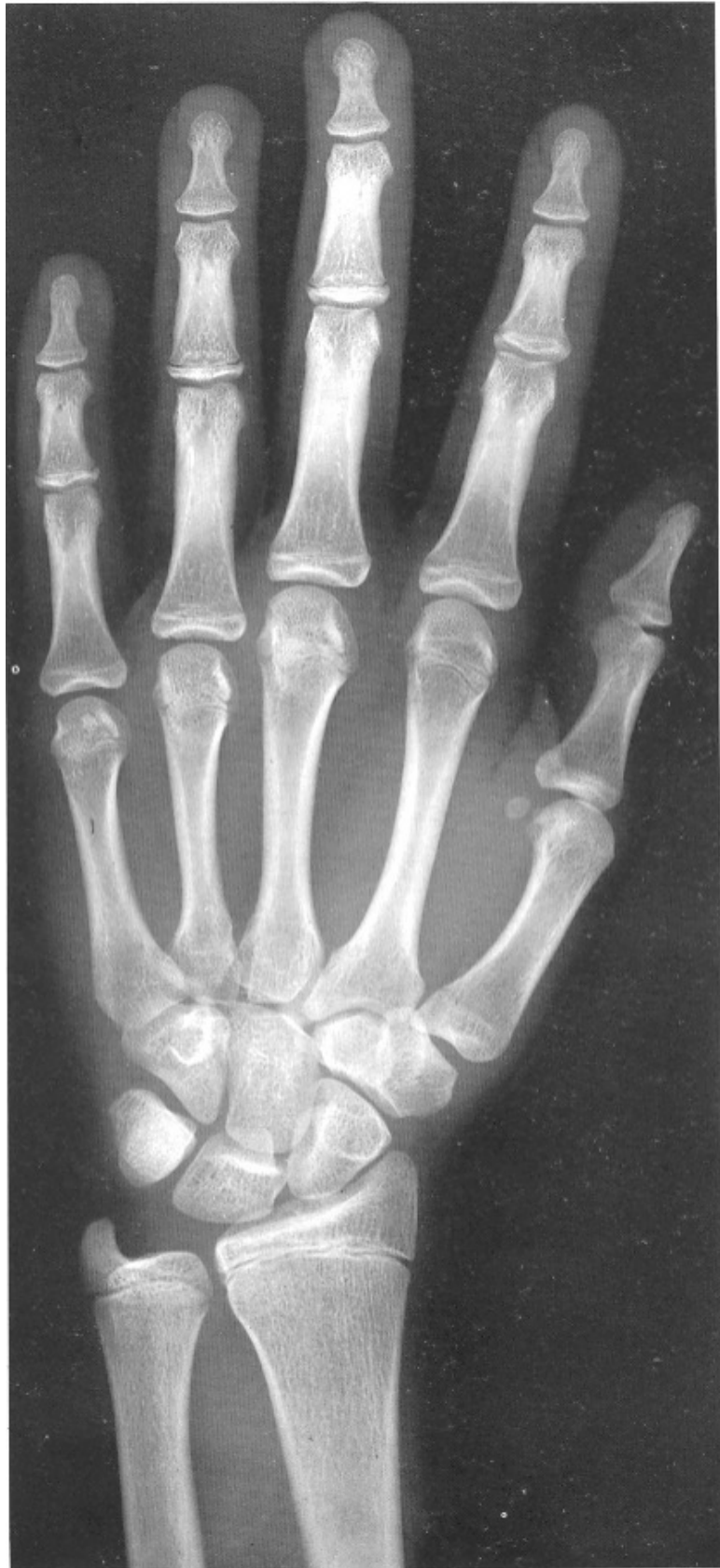12 años mujer



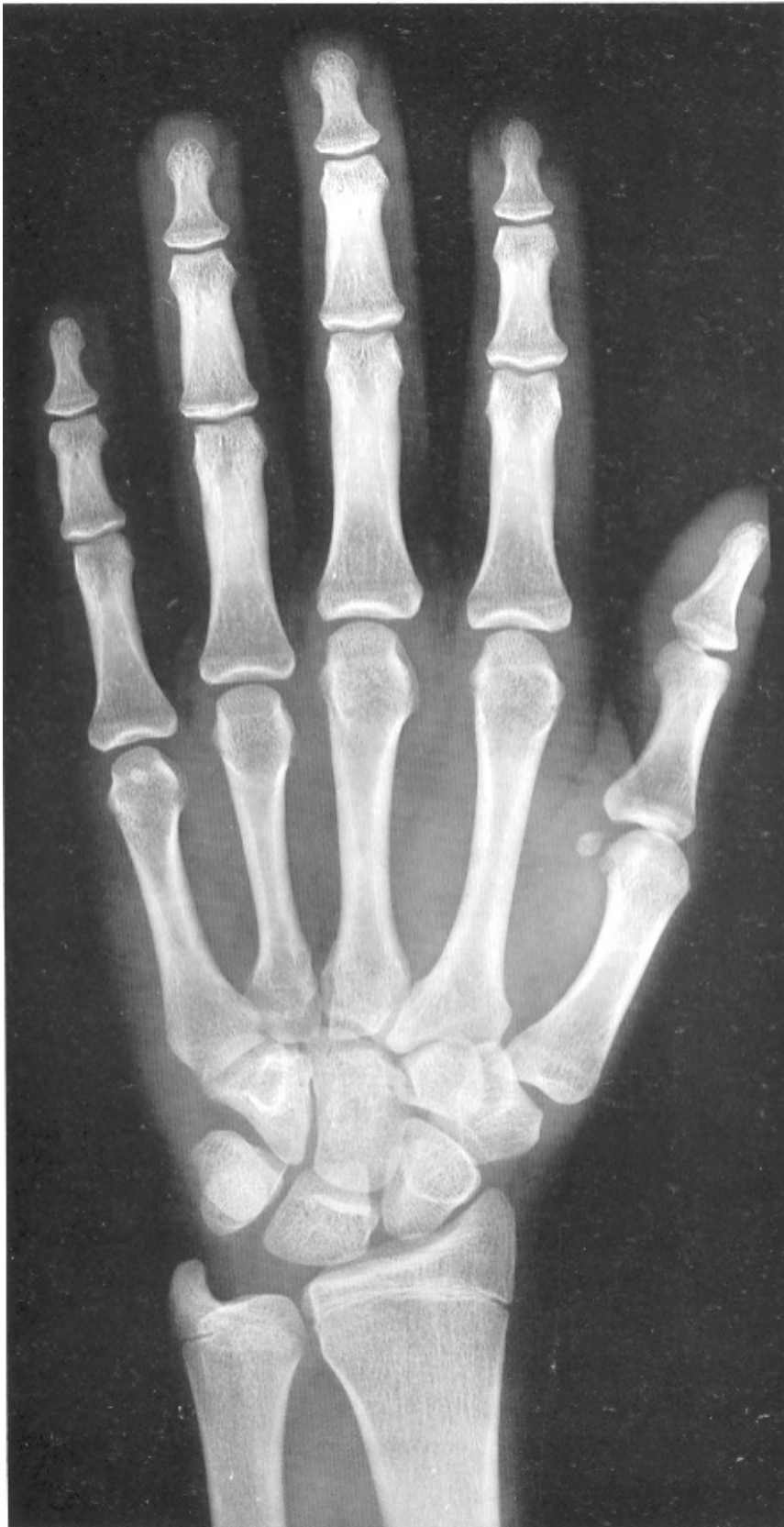13 años mujer



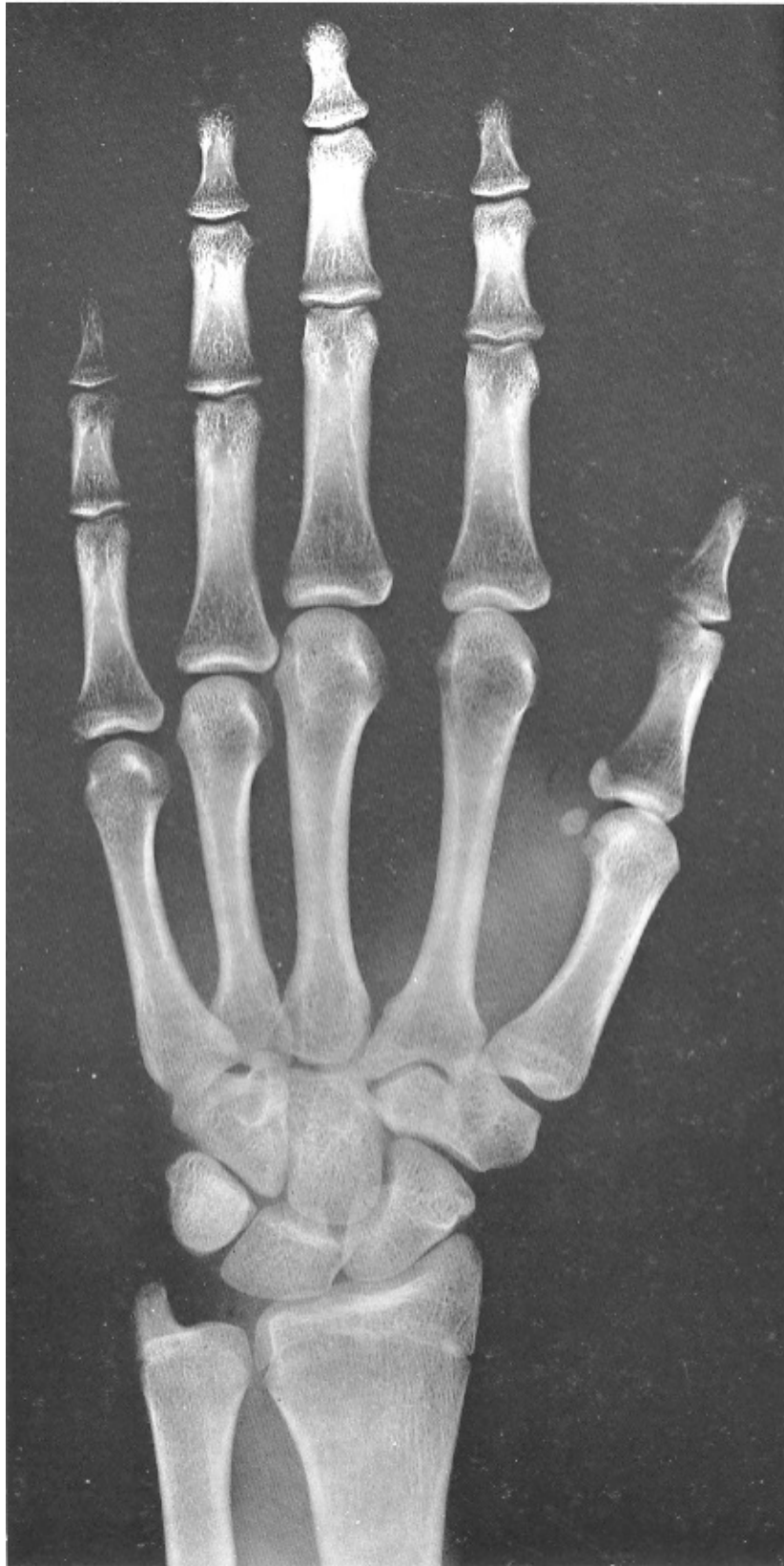13 años y 6 meses mujer



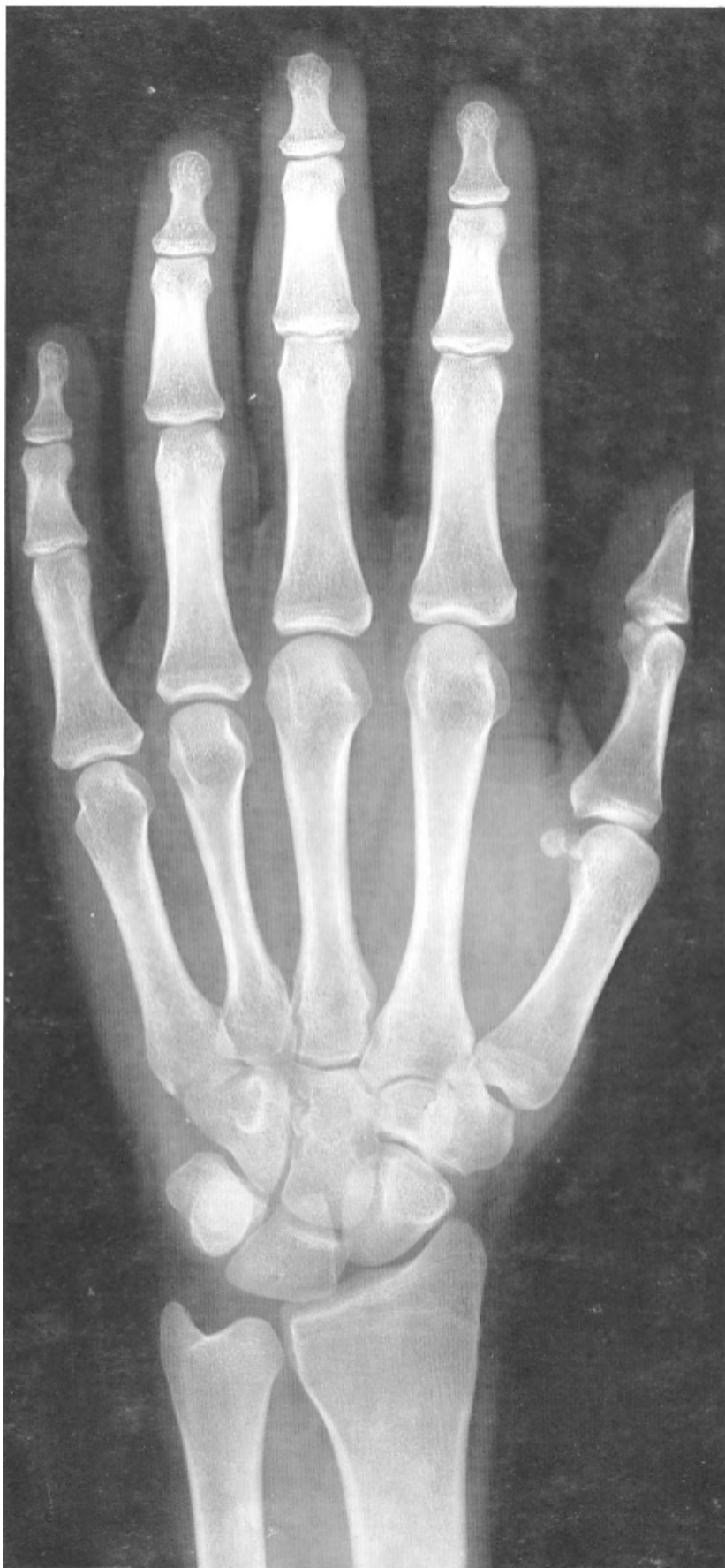14 años mujer



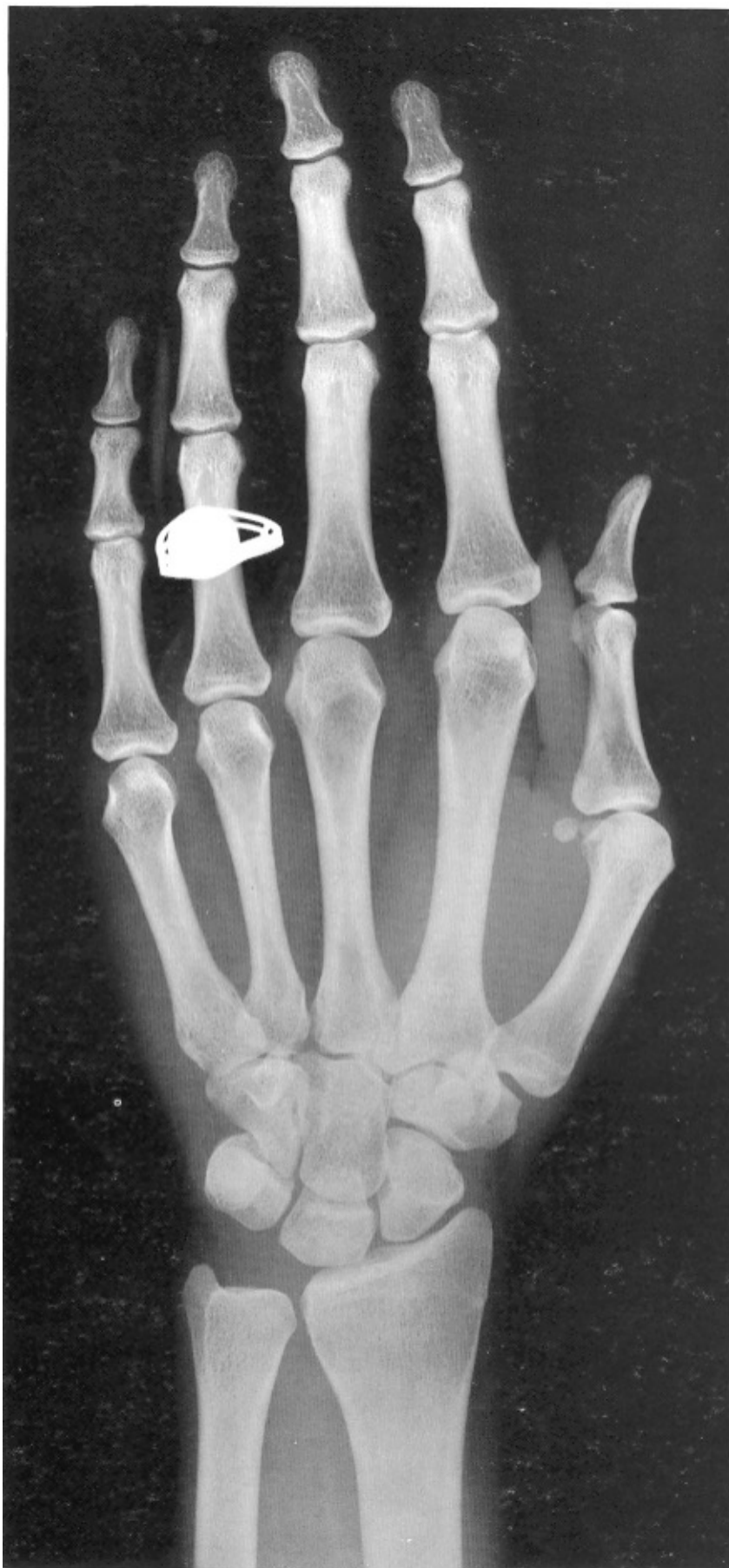15 años mujer



16 años mujer



17 años mujer



18 años mujer